Version pour les Carabins descendants d'Hippocrate

Médecine Hospitalière

Sommaire

Volume 1. Numéro 2

ÉDITORIAL

Lettre ouverte aux ministres de la santé et de l'enseignement supérieur - aux doyens des facultés de médecine
P Arlet

ACTUALITÉS

HISTOIRE DE LA SEMIOLOGIE

Le signe de Romberg
A Laure

POUR LA PRATIQUE

Le syndrome post-ponction lombaire: La prévention et les traitements
V Fabry, C Gollion, N Fabre, B Acket

PROGRESSER EN IMAGERIE

Homme de 50 ans.
A Lacout, J Giron, et le Club thorax

CAS CLINIQUE

Une hépatite avec dyspnée
T Porel, F Laborde, L Astudillo

IMAGE CLINIQUE

Une langue chargée
L Astudillo, E Arlet-Suau

FICHE PRATIQUE

Bilan de Purpura

Version Carabins descendants d'Hippocrate

C'est la revue médicale gratuite pour les externes, issue de la revue Médecine Hospitalière.

Médecine Hospitalière est une revue médicale de formation médicale continue des médecins pratiquant une médecine transversale et globale. Elle est à but non lucratif et indépendante des laboratoies pharmaceutiques.

L'objectif de Version Carabins est de fournir des cas cliniques, des revues générales sur des thèmes interessants les externes, ainsi que des rubriques d'imagerie, d'histoire de la sémiologie, et des cas pour la préparation à l'ECN.

Version Carabins descendants d'Hippocrate est issue de

Médecine Hospitalière

La revue francophone de médecine hospitalière polyvalente

DIRECTEUR SCIENTIFIQUE
Philippe Arlet (Toulouse, France)

RÉDACTEUR EN CHEF
Leonardo Astudillo (Toulouse, France)

COMITÉ DE RÉDACTION ET DE LECTURE
Jean-François Alexandra (Paris, France)
Cédric Bornes (Paris, France)
Léo Caudrelier (Cahors, France)
Nadine Dubroca (Lourdes, France)
Sophie Edouard (Cayenne, Guyane française)
Charlotte Eudo (Tours, France)
Thomas Faurie (Auch, France)
Antoine Fontaine (Amiens, France)
Stéphane Gayet (Marseille, France)
Thierry Généreau (Nantes, France)
Stéphane Guez (Bordeaux, France)
Guillaume Martin-Blondel (Toulouse, France)
Fanny Nuccio (Saint-Gaudens, France)
Alain Ramassamy (Poitiers, France)
Aurélie Schindler (Brest, France)
Jérome Stirnemann (Genève, Suisse)
Aude Valance (Nancy, France)
Thierry Zenone (Valence, France)

CORRESPONDANTS de la FRANCOPHONIE
Diem Quyen Nguyen (Montréal, Québec)
Thierry Pepersack (Bruxelles, Belgique)
M'rad Skander (El Marsa, Tunisie)

CONSEILLERS SCIENTIFIQUES
Claude Conri (Bordeaux, France)
Pierre Philippe (Clermond-Ferrand, France)
Michel Thomas (Bobigny, France)

COMITÉ DE RELECTURE
Colleen Beck (Toulouse, France)
Anne Laure (Toulouse, France)

Médecine Hospitalière

La revue francophone de médecine hospitalière polyvalente

Médecine Hospitalière publie des articles originaux, des revues générales, des cas cliniques didactiques dans le domaine de la médecine hospitalière globale, polyvalente, non orientée. Elle publie également une rubrique sur les actualités dans les domaines utiles pour la pratique quotidienne, ainsi qu'une rubrique de formation à l'imagerie. La revue a pour objectif de servir d'outil de formation continue des médecins exerçant cette médecine hospitalière:

-médecins exerçant dans un service dit de médecine polyvalente
-médecins exerçant dans un service de gériatrie aiguë
-médecins exerçant dans un service de médecine interne non orientée
-médecins exerçant dans des unités dites de post-urgences
-médecins urgentistes exerçant dans des unités d'hospitalisation de courte durée (UHCD)
-médecins travaillant dans des services de soins de suite et de réadaptation (SSR)
-médecins exerçant dans des unités d'hospitalisation sécurisée interrégionale (UHSI)
-médecins spécialistes travaillant dans des structures où une activité de médecine hospitalière polyvalente est nécessaire
-médecins anesthésistes exerçant une activité de médecine hospitalière polyvalente dans des services de chirurgie
-médecins généralistes exerçant dans des EHPAD
-médecins généralistes ayant une activité d'hospitalisation à domicile (HAD) ou exerçant en milieu rural
-médecins exerçant dans les unités d'addictologie.
-médecins «somaticiens» des services de psychiatrie en clinique ou à l'hôpital.

Elle veut favoriser la formation continue et le développement personnel continu (DPC) en médecine hospitalière, par la publication d'articles originaux et de revues générales sélectionnés par un comité de lecture.

Elle se veut francophone, et en lien avec les médecins exerçant cette médecine dans les divers pays de la francophonie.

Editions
Association CONVERGENCE

37 rue des Filatiers
31000 Toulouse
France

Directeur de publication
Leonardo ASTUDILLO

Service éditorial
Association CONVERGENCE
Email: rmhp.redaction@gmail.com

Abonnements
Association CONVERGENCE
Email: rmhp.redaction@gmail.com

Impression
Imprimerie Messages
111 Rue Nicolas Louis Vauquelin
31100 Toulouse

Couverture
Hervé NEDELEC

ISSN 2497-4382
CPPAP 0319G93338

Editorial
Lettre ouverte aux ministres de la santé et de l'enseignement supérieur - aux doyens des facultés de médecine

Mesdames les Ministres, Mesdames et Messieurs les doyens des facultés de Médecine Française, Y aura t-il un jour une volonté politique de former des médecins cliniciens ?

Cela fait maintenant plusieurs décennies que la formation médicale est devenue très scientifique. Les doyens se félicitent de n'inscrire en 2ème année de médecine que des bacheliers S avec souvent des mentions « très bien ».

Nulle place n'est faite actuellement à l'éventuelle vocation des jeunes étudiants pour un métier de soignant. C'est peut-être pour cela que dans les années suivantes on s'aperçoit que beaucoup de ces étudiants sont malheureux. Ils sont malheureux lorsqu'ils se trouvent en présence de patients, désemparés, car ils n'ont pas forcément choisi ce contact avec la maladie, la misère psychosociale, la mort…

Peut-être la suppression du numerus clausus apportera une réponse positive. Encore faudrait-il qu'il y ait une volonté politique de la majorité des décideurs pour examiner cette question.

Par la suite entre la 2ème et la 6ème année, il est bien sûr question de la formation clinique. Nous avons la chance en France de pouvoir mettre en contact direct nos étudiants à mi temps pendant 3 ans avec des patients.

Malheureusement cette formation n'est pas valorisée, car elle n'est en fait pas validée, pas notée, et en tout cas ne compte pas dans la note d'examen annuel qui permet de passer dans l'année suivante.

Comment peut-on valoriser la formation clinique sans l'évaluer et sans qu'elle n'intervienne dans la validation voire l'invalidation d'un étudiant lorsqu'il envisage de s'orienter vers un métier de clinicien tel que le métier de médecin généraliste ou de médecin interniste ou polyvalent ?

Quel est le professeur de médecine, qui oserait dire à un de ses étudiants en stage qu'il doit s'orienter vers une médecine non clinicienne, car il n'a ni le goût ni la volonté ni la capacité de faire ce métier qui commence par la faculté d'aimer les gens, de vouloir leur rendre service et donc de les écouter.

La médecine clinique, centrée sur le patient, non centrée sur une technique, un organe ou une pathologie, est celle que doivent pratiquer tous les médecins généralistes ainsi que beaucoup de cliniciens travaillant en structure hospitalière ou en institution.

Comment peut-on ne pas en tenir compte pendant la formation des médecins ?

Puissent les nouvelles réformes en voie d'être entreprises, intégrer ces notions, normaliser l'évaluation des stages cliniques, intégrer lourdement une note correspondant au stage clinique dans l'examen terminal de chacune des trois années de la fin du deuxième cycle, et donner la possibilité aux enseignants d'orienter lourdement les étudiants peu compétents dans le métier de clinicien vers d'autres spécialités plus techniques.

Professeur Philippe ARLET
Professeur Emerite
Médecin interniste
Université Paul Sabatier - Toulouse

Référence:
Rev Fr Med Hosp Polyval 2019;3(1): 5.

Actualités médicales

Leonardo ASTUDILLO, Léo CAUDRELIER

Hyperthyroïdie, facteur de risque de maladie thromboembolique veineuse ?

Plusieurs travaux ont suggéré que les patients souffrant d'hyperthyroïdie pourraient avoir un risque plus élevé de maladie thromboembolique veineux (MTEV) par rapport aux individus euthyroïdiens, bien que les données soient assez limitées.

Cette revue systématique sous forme de méta-analyse (Increased risk of venous thromboembolism among patients with hyperthyroidism: a systematic review and meta-analysis of cohort studies Sutat Srisawat et al. **EJIM 2019**) a analysé en utilisant les bases de données MEDLINE et Embase toutes les études de cohorte comparant le risque d'incident de MTEV chez les patients souffrant d'hyperthyroïdie par rapport aux patients euthyroïdiens : 5 études de cohorte rétrospectives avec 237 667 cas d'hyperthyroïdie et 4 615 907 des comparateurs sans hyperthyroïdie étaient inclus.

L'analyse groupée a révélé une augmentation significative du risque de MTEV chez les patients atteints d'hyperthyroïdie, avec un ratio de risque global de 1,332 (IC à 95%, 1,275–1,39). Un risque significativement accru d'incidence de MTEV chez les patients hyperthyroïdiens a été démontré dans cette méta-analyse, sans pour autant pouvoir conclure à une quelconque thérapeutique, notamment préventive, sur cette population.

LC

Discussion sur les antibiogrammes restreints

La mise en place d'antibiogrammes restreints, destinés à guider le choix des prescripteurs vers les antibiotiques à spectre étroit, est une des méthodes recommandées pour faciliter le bon usage des antibiotiques. Cette étude (Selective antibiotic susceptibility reporting and broad-spectrum intravenous antibiotic use: A multicentre ecological study Smoke S. et al. **Int J Antimicrob Agents. 2019**) rétrospective de type avant/après, menée dans 7 hôpitaux évalue l'impact de leur mise en place sur l'évolution de la consommation d'antibiotiques, en comparant l'évolution des consommations mensuelles d'antibiotiques intraveineux pendant deux périodes de 8 mois : le critère principal de jugement était l'évolution des prescriptions des bêta-lactamines actives sur le Pseudomonas aeruginosa, d'aminoglycosides, de colimycine et de tigécycline. Les résultats sont globalement décevants : aucune tendance évolutive significative sur le critère principal, sans modification de la consommation globale d'antibiotiques, ou de molécules cibles telles que carbapénèmes, anti SARM, etc, même s'il existe plusieurs limites importantes à ce travail : règles de rendu des antibiogrammes restreints complexes et pour certaines discutables ; critères d'évaluation limités aux consommations d'antibiotiques intraveineux ; absence de mesure d'autres interventions éventuellement menées sur le bon usage. Le problème semble être l'absence de formation préalable des prescripteurs avant la mise en place de ce programme, ce qui en limite très probablement l'impact, sans remettre en cause l'intérêt potentiel des antibiogrammes restreints.

LC

Bactériémie à Staphylococcus aureus : relais oral précoce possible chez les patients à faible risque de complications

La bactériémie à Staphylococcus aureus est une infection associée à une mortalité et morbidité élevées, justifiant l'utilisation d'une antibiothérapie prolongée par voie parentérale selon les recommandations actuelles, même si plusieurs études ont montré qu'il était possible d'identifier des patients à faible risque de complications, candidats à des antibiothérapies plus courtes ou avec un relais oral précoce. L'objectif de ce travail (Early Oral Switch to Linezolid for Low-risk Patients With Staphylococcus aureus Bloodstream Infections: A Propensity-matched Cohort Study Willekens R. et al. **Clin Infect Dis. 2018**) prospectif observationnel sur 4 ans, était d'évaluer l'efficacité et la sécurité de l'utilisation d'un relais oral précoce par le linézolide. Parmi les 381 patients avec bactériémie dont 152 à faible risque de

complications (excluant notamment les patients décédés dans les 7 jours, les bactériémies compliquées : bactériémie persistante à J3, les infections endovasculaires, les foyers septiques secondaires, les infections ostéo-articulaires et les infections de matériel étranger non retiré), 45 patients ont eu un relais oral par du linézolide. Leur évolution à J90 a été comparée à un groupe de 90 patients traités par voie intraveineuse exclusive à l'aide d'un score de propensité, avec des taux de rechute, critère principal de jugement de l'étude, respectivement de 2,2% (linézolide oral) et de 4,4% (antibiothérapie intraveineuse), sans différence significative, comme pour la mortalité à J30, alors que comme prévu, la durée médiane de séjour était plus courte en cas de relais oral. Il est à noter que la recherche d'endocardite avait été effectuée chez seulement 1/3 des patients traités par linézolide.

LC

L'arrêt des AOD en périopératoire : l'étude Pause.

L'étude de cohorte PAUSE (Perioperative Anticoagulation Use for Surgery Evaluation) (Douketis JD et al. Perioperative Management of Patients With Atrial Fibrillation Receiving a Direct Oral Anticoagulant. **JAMA Intern Med 2019**) a été menée dans 23 centres cliniques au Canada, aux États-Unis et en Europe, sur 4 ans. Les participants (n = 3 007) étaient atteints de FA, étaient âgés de 18 ans ou plus, utilisaient l'apixaban, le dabigatran etexilate ou le rivaroxaban depuis longtemps, devaient subir une chirurgie ou une intervention non urgente et pouvaient respecter le protocole d'interruption du traitement AOD. L'intervention était une stratégie simple et normalisée d'interruption et de reprise du traitement périopératoire AOD basée sur les propriétés pharmacocinétiques, le risque de saignement associé à l'intervention et les niveaux de clairance de la créatinine. Les schémas d'interruption d'AOD étaient de 1 jour avant une intervention à faible risque de saignement et de 2 jours avant une intervention à risque de saignement élevé. Les AOD ont été repris 1 jour après une intervention à faible risque de saignement et 2 à 3 jours après une intervention à risque de saignement élevé. Le suivi des patients a eu lieu pendant 30 jours après l'opération.

Les saignements majeurs et événements thromboemboliques artériels (accident ischémique cérébral, embolie systémique et accident ischémique transitoire) et la proportion de patients présentant un taux d'anticoagulant résiduel indétectable ou minimal (<50 ng/mL) au moment de l'intervention étaient évalués.

Les résultats chez 3 007 patients atteints de FA (âge moyen de 72,5 ans ; hommes à 66,1 %]) comprenaient 1 257 (41,8 %) dans la cohorte apixaban, 668 (22,2 %) dans la cohorte dabigatran et 1 082 (36 %) dans la cohorte rivaroxaban ; 1 007 patients (33,5 %) ayant subi une intervention à haut risque de saignement ont été analysés. Le taux postopératoire de saignements majeurs à 30 jours était de 1,35 % dans la cohorte apixaban, de 0,90 % dans la cohorte dabigatran et de 1,85 % dans la cohorte rivaroxaban. Le taux de d'événements thromboemboliques artériels était de 0,16 % dans la cohorte apixaban, 0,60 % dans la cohorte dabigatran et 0,37 % dans la cohorte rivaroxaban. Chez les patients présentant un risque élevé de saignement, les taux de saignements majeurs étaient de 2,96 % dans la cohorte apixaban et de 2,95 % dans celle rivaroxaban.

Dans cette étude, les patients souffrant de FA qui ont subi une interruption du traitement AOD pour une intervention chirurgicale ou chirurgicale non urgente, une stratégie de prise en charge périopératoire sans relais héparinique ni test de coagulation ont été associés à de faibles taux de saignement majeur et d'événements thromboemboliques artériels.

LA

Histoire de la sémiologie : le signe de Romberg

Moritz Heinrich Romberg est un neurologue allemand, né le 11 novembre 1795 à Meiningen. Il obtient son doctorat en médecine de l'Université de Berlin en 1817 avec une thèse sur le rachitisme congénital, maintenant connu sous le nom d'achondroplasie.

Après avoir obtenu son diplôme, Romberg passe plusieurs mois à Vienne, où il étudie et se lie d'amitié avec le Professeur Johann Peter Frank (1745-1821), qui s'intéresse aux pathologies de la moelle épinière mais qui est plus connu pour ses travaux en santé publique.

En 1820, Romberg retourne exercer à Berlin, et traduit de nombreux ouvrages en allemand dont le livre d'un de ses modèles, The Nervous System of the Human Body de Sir Charles Bell, qu'il a intitulé Physiologische und Pathologische Untersuchungen des Nervensystems.

Ainsi, il se forme aux théories anglaises et se forge une base solide en neuropathologie contemporaine.

En 1830, Moritz Romberg obtient le titre universitaire de Privatdozent (ou professeur associé) à l'Université de Berlin. Pendant les épidémies de choléra de 1831 et 1837, il travaille comme directeur d'un des hôpitaux de la ville. En 1838, il est nommé professeur extraordinaire, puis en 1840, il devient directeur de l'hôpital universitaire.

Il est crédité de plusieurs contributions majeures. En 1846, il fournit la première description claire sur l'hémiatrophie faciale progressive, qui est maintenant appelée maladie de Parry Romberg. En 1853, il écrit un article sur le réflexe crémastérien.

Moritz Heinrich Romberg est mort à Berlin le 16 juin 1873, suite à une insuffisance cardiaque chronique, à l'âge de 78 ans.

C'est dans son livre Lehrbuch der Nervenkrankheiten des Menschen, publié en 1846 puis en 1853 pour la seconde édition, que Romberg décrit son signe éponyme. Cet ouvrage est considéré comme étant le premier traité systématique en neurologie.

Voici un extrait de ce livre traduit en anglais :

> The feet feel numbed in standing, walking, or lying down, and the patient has the sensation as if they were covered with a fur; the resistance of the ground is not felt as usual, its cohesion seems diminished, and the patient has a sensation as if the sole of his foot were in contact with wool, soft sand, or a bladder filled with water. The rider no longer feels the resistance of the stirrup, and has the strap put up a hole or two. The gait begins to be insecure, and the patient attempts to improve it by making a greater effort of the will; as he does not feel the tread to be firm, he puts down his heels with greater force. From the commencement of the disease the individual keeps his eyes on his feet to prevent his movements from becoming still more unsteady. If he is ordered to close his eyes while in the erect posture, he at once commences to totter and swing from side to side; the insecurity of his gait also exhibits itself more in the dark. It is now ten years since I pointed out this pathognomonic sign,

« Les pieds se sentent paralysés en position debout, couchée ou à la marche, et le patient a la sensation qu'ils sont couverts d'une fourrure; la résistance du sol n'est pas ressenti comme d'habitude, sa cohésion semble diminuée, et le patient a la sensation que ses plantes de pieds sont en contact avec de la laine, du sable mou, ou d'une vessie remplie d'eau. Le cavalier ne sent plus la résistance de l'étrier, et remonte la sangle d'un trou ou deux. La démarche commence à être précaire, et le patient tente de l'améliorer avec sa volonté en faisant un gros effort ; comme il ne se sent pas correctement ses pas, il pose ses talons avec plus de force. Depuis le début de la maladie, le patient garde ses yeux rivés sur ses pieds pour empêcher ses mouvements de devenir encore plus instables. Si on lui ordonne de fermer les yeux en position debout, il commence tout de suite à chanceler et à se balancer de gauche à droite, l'insécurité de sa démarche est également présente dans l'obscurité. Il y a maintenant dix ans que j'ai souligné ce signe pathognomonique. »

Il décrit ce signe d'abord dans le cadre du tabes dorsalis. Ce sera seulement quelques années plus tard que ce signe sera mis en relation avec une atteinte des cordons postérieurs, par William Govers (1845-1915).

Romberg travaille sur ce sujet car son professeur, Ernst Horn (1774-1848) avait inspiré ses étudiants, dont Romberg, à travailler sur le tabes dorsalis, en dirigeant 5 thèses entre 1817 et 1827 sur cette thématique.

Romberg n'avait non plus pas fait le lien avec l'ataxie, qui sera décrite plus tard par Guillaume Duchenne (1806-1875).

Références :.

Laure A. Histoire de la sémiologie médicale à travers les éponymes. [Thèse de doctorat en médecine] Université Paul Sabatier, Toulouse 2014 ;115 p.; 2014TOU31011.

Le syndrome post-ponction lombaire: données récentes sur la prévention et les traitements

Vincent FABRY, Cédric GOLLION, Nelly FABRE, Blandine ACKET

Résumé
Le syndrome post ponction lombaire (SPPL) se caractérise par des céphalées survenant à l'orthostatisme au décours d'une brèche durale. Cette complication est fréquente, d'évolution le plus souvent bénigne, mais invalidante. L'application de mesures préventives permet d'en diminuer significativement l'incidence. La plus efficace repose sur le choix d'une aiguille de petit calibre, à pointe conique associée à des conditions techniques rigoureuses de réalisation du geste. Le diagnostic du SPPL est clinique mais l'imagerie est utile au diagnostic différentiel et positive dans les cas atypiques, sévères, ou d'évolution prolongée ainsi que pour la recherche d'une des rares complications (thrombose veineuse cérébrale ou hématomes sous duraux). L'évolution du SPPL peut être favorable en quelques jours mais sa persistance 4 jours après le geste impose la réalisation d'un « blood patch épidural » qui en est le traitement de référence. Nous proposons une synthèse pratique des données de la littérature concernant le SPPL.
Mots-clés : syndrome post-ponction lombaire, blood patch, hypotension intracranienne, céphalées

Abstract
Post-lumbar puncture syndrome (PLPS) is characterised by headache in orthostatism. This complication is common, usually benign but invalidante. Preventive measures allow to decrease the incidence of PLPS. The most effective one is the use of low caliber needle with conic tip, associated with rigorous technical condition of the medical act. The diagnosis of PLPS is clinical but imaging may be usefull for differentiel diagnosis, and for the diagnosis of atypical, severe or prolongated forms as well as the diagnosis of rare complications (venous cerebral thrombosis or sous-dural hematoma). Evolution of PLPS is favorable in only a few days but the persistence of signs 4 days after the puncture requires a treatment by blood patch. We review here clinical synthesis of the literature on PLPS.
Key words : post-lumbar puncture syndrome, blood patch, intracranial hypotension, headache.

V. FABRY, C. GOLLION, N.FABRE, B. ACKET
Service de Neurologie,
CHU Toulouse

Le syndrome post-ponction lombaire (SPPL) est un phénomène fréquent (15 à 40 % des cas au décours d'une ponction lombaire diagnostique en l'absence de mesure préventive, et 6% après application des mesures préventives). Il peut compliquer toute ponction duro-arachnoïdienne lombaire, de la ponction lombaire diagnostique à l'anesthésie périmédullaire en passant par l'injection intrathécale. Il est caractérisé par une céphalée orthostatique traduisant une hypotension intracrânienne secondaire à une brèche durale persistante. Le retentissement fonctionnel en est majeur, entraînant prolongation des hospitalisations, arrêts de travail et consultations itératives parfois (1). Nous proposons ici une mise au point pratique sur les aspects physiopathologiques, diagnostiques et thérapeutiques du SPPL, dont la prise en charge demeure mal codifiée, en insistant sur les mesures permettant d'en limiter la survenue.

LE SYNDROME POST PONCTION LOMBAIRE (SPPL)

• Physiopathologie

Le SPPL peut être la conséquence de toute effraction duro-arachnoïdienne, à l'origine d'une fuite de LCR dans l'espace péridural.

La dure mère rachidienne peut être comparée à un tube composé de fibres élastiques et collagènes disposées longitudinalement du foramen magnum au segment sacré. Ce tube contient un volume d'environ 150 ml de LCR, renouvelé en permanence avec un débit de production / réabsorption de 500 ml par jour. Chez certains patients, la brèche durale créée lors de la ponction persisterait au lieu de cicatriser immédiatement, entraînant une fuite de LCR dans l'espace épidural. Cette fuite rompt l'équilibre entre le volume de LCR produit et celui qui est perdu. Elle produit une baisse de pression ou de volume intracrânien, responsable à la fois d'une vasodilatation réactionnelle et d'un déplacement caudal de l'ensemble de l'encéphale (1).

La pression intracrânienne mesurée dans la région lombaire est de 5 à 20 cm d'eau chez l'adulte. Elle s'élève lors de l'orthostatisme à 40 cm d'eau. Ce différentiel de pression faciliterait l'écoulement du LCR par la brèche lors de

l'orthostatisme, expliquant le caractère postural typique des symptômes observés dans le SPPL.

Selon la théorie de Monro-Kellie, la boîte crânienne, fermée et rigide, impose que la somme du volume cérébrale, du volume sanguin veineux et du volume de LCR soit constante. La diminution de l'un de ces compartiments est compensée par un autre. Ainsi dans le SPPL, l'hypovolémie est responsable d'une part de l'affaissement des structures encéphaliques avec compression des nerfs crâniens sur la base de crâne et d'autre part, d'une vasodilatation compensatrice principalement sur le versant veineux (2).

• Présentation clinique

C'est un diagnostic avant tout clinique. Il est défini, dans la dernière classification de l'IHS l'ICHD-3 bêta, comme une « céphalée survenant dans les 5 jours après une ponction lombaire, causée par une fuite de liquide cérébrospinal à travers la brèche durale, généralement accompagnée par une raideur de nuque et/ou des symptômes auditifs subjectifs, et qui s'amende spontanément en moins de deux semaines ou après comblement de la brèche par patch autologue épidural. »

Les critères diagnostiques proposés par l'ICHD-3 bêta sont les suivants :

A. Toute céphalée remplissant le critère C

B. Une ponction durale a été réalisée

C. La céphalée est apparue dans les 5 jours après la ponction durale.

D. La céphalée n'est pas mieux expliquée par un autre diagnostic.

Le tableau clinique typique est marqué par une céphalée, volontiers occipito-frontale, bilatérale, aggravée par l'effort et les manœuvres de Valsalva, mais surtout majorée dans les 15 à 30 minutes après le passage à l'orthostatisme, et soulagée par le décubitus dorsal. Le début de la céphalée peut être brutal, ou bien progressif. Elle s'installe le plus souvent dans les 3 jours suivant la ponction (90% des cas). Sa topographie est variable mais l'irradiation cervicale de la douleur est fréquente. Elle peut être extrêmement invalidante rendant l'orthostatisme intolérable en quelques minutes ou bien se traduire par une pesanteur en fin de journée. Le contexte post-PL oriente alors le diagnostic (1).

Lorsque l'interrogatoire est difficile on préconise de réaliser un test simple consistant à laisser le patient en position assise ou debout afin d'observer si cela déclenche la céphalée puis à l'allonger en décubitus strict avec une évaluation médiate puis 15 minutes plus tard. Le caractère orthostatique de la céphalée, son amélioration de plus de 50% par le décubitus et le contexte post-PL permettent alors de faire le diagnostic (1).

Il peut s'y associer des symptômes très divers, comme des signes auditifs (hypoacousie, acouphènes, mais aussi vertiges) par déséquilibre entre la pression de la périlymphe et de l'endolymphe. Peuvent également survenir d'authentiques atteintes des paires crâniennes (dont l'hypothèse physiopathologique est un affaissement du cerveau sur la base du crâne) avec des paralysies faciales, des névralgies du trijumeau, des paralysies oculomotrices (2).

Dans l'évolution, une modification des caractéristiques de la céphalée et notamment la perte du caractère orthostatique de la douleur ou l'association à d'autres manifestations neurologiques (déficit focal, troubles de conscience ou crise comitiale) doit faire suspecter une complication du SPPL.

• Complications du SPPL

Les deux principales complications sont l'hématome sous-dural et la thrombophlébite cérébrale. La première s'explique par la force de traction exercée sur les espaces sous-arachnoïdiens avec comme conséquence une déchirure de veines sous-durales ; la deuxième par une stase sanguine dans les structures veineuses dilatées par l'hypopression du LCR.

Lorsque la céphalée se modifie (perte du caractère orthostatique, intensification) et a fortiori lors de l'apparition de signes neurologiques focaux ou de crises comitiales, elles doivent être recherchées en urgence par la réalisation d'une neuro-imagerie.

• Examens complémentaires

Aucune imagerie n'est indiquée en cas de tableau typique de SPPL évoluant depuis quelques jours. Elle est en revanche impérative devant un tableau clinique atypique et/ou sévère (atteinte des paires crâniennes) et/ou une évolution de plus d'une semaine et/ou après échec d'un premier blood patch.

Une neuro-imagerie est alors réalisée pour :

- Eliminer les complications (hématome sous dural, thrombophlébite cérébrale).
- Rechercher un diagnostic alternatif (lésion tumorale, hématome intra-parenchymateux).

Le scanner cérébral n'apporte pas d'élément en faveur du diagnostic positif de SPPL mais peut montrer une collection sous durale, un hématome sous dural ou une thrombose veineuse cérébrale après injection de produit de contraste.

L'IRM cérébrale est supérieure au scanner pour rechercher une complication ou un diagnostic différentiel mais aide sur-

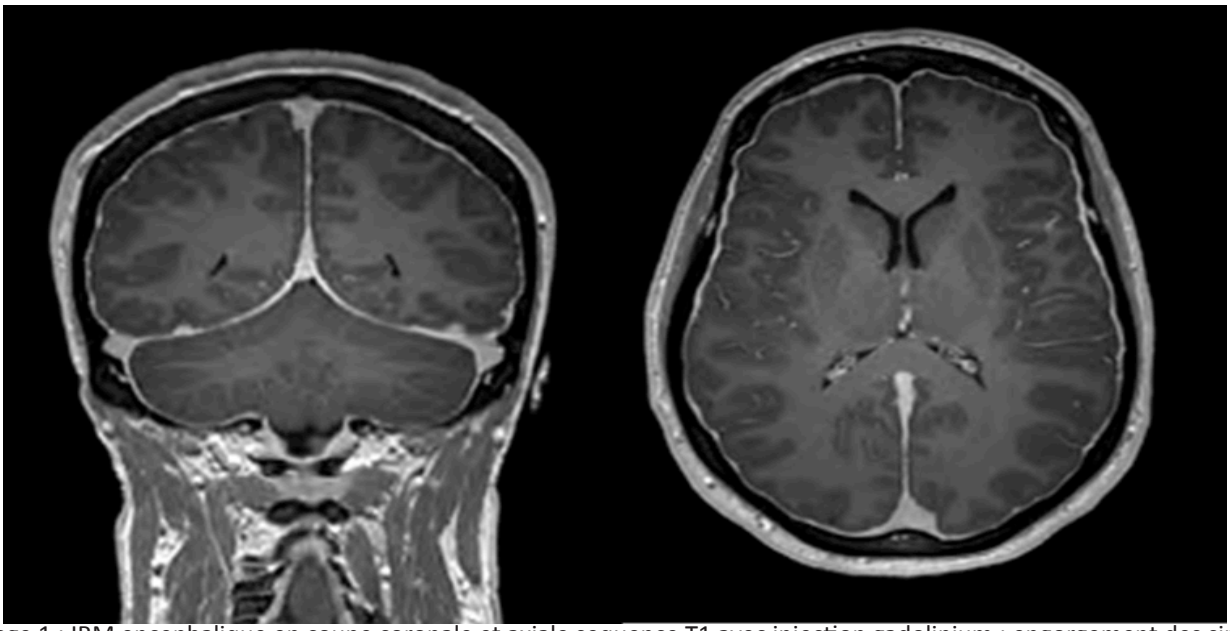

Image 1 : IRM encephalique en coupe coronale et axiale sequence T1 avec injection gadolinium : engorgement des sinus duraux et aspect de pachymeningite

une complication ou un diagnostic différentiel mais aide surtout au diagnostic positif d'hypopression du LCR.
Lorsqu'elle est pratiquée, les signes permettant le diagnostic d'hypotension intracrânienne à l'IRM sont (3) :
– Une prise de contraste pachyméningée diffuse et linéaire (4) (Image 1)
– Des collections liquidiennes sous-durales.
– Un engorgement des sinus veineux.
– Une hyperhémie pituitaire.
– Un déplacement cranio-caudal du cerveau donnant un aspect de pseudo-Chiari.

Bien que nous parlions d'hypopression du LCR dans les suites d'une ponction lombaire, il n'y a pas lieu de mesurer la pression du LCR par une nouvelle PL. Cela expose au risque d'une autre brèche active. De plus, la pression peut être tout à fait normale, et le diagnostic reste basé sur la clinique. Par ailleurs, l'analyse du LCR a peu d'intérêt. Elle montre une pléiocytose lymphocytaire, une hyperprotéinorachie, une xanthochromie probablement en lien avec un passage de globules rouges par dilatation des capillaires méningés et une glycorachie normale.

PREVENTION DU SSPL

• Facteurs de risque

Le SPPL survient plus volontiers chez des sujets de sexe féminin (risque deux à trois fois plus élevé), majoritairement âgés de 18 à 30 ans, avec un index de masse corporelle bas (< 22). Il est peu fréquent au-delà de 40 ans, et le surpoids semble être un facteur protecteur. Un antécédent de céphalée primaire, de SPPL antérieur, ou un terrain anxieux accroissent également le risque. En revanche, le volume de LCR prélevé, le nombre de tentatives et la position du patient au cours du prélèvement n'influent pas sur le risque de SPPL (1, 5, 6).

• Mesures préventives

La principale mesure préventive repose sur le choix de l'aiguille (taille et forme du biseau). En effet, le risque de SPPL est déterminé par la persistance d'une brèche méningée. Ceci explique que les aiguilles de Quincke, à biseau court et tranchant, dites « traumatiques » sont associées à un risque plus élevé de SPPL que les aiguilles de Whitacre ou de Sprotte, à bout conique, dites « atraumatiques ». De même, le risque de SPPL augmente avec la taille de l'aiguille utilisée. Le choix de l'aiguille sera effectué en fonction de l'indication de la ponction lombaire. Pour les ponctions diagnostiques, on préfèrera toujours utiliser une aiguille de petit calibre et « atraumatique ». Plus le calibre de l'aiguille est petit, plus le geste sera long. On préfèrera donc une aiguille de gros calibre chez un malade agité, pour une ponction soustractive ou pour la mesure de la pression d'ouverture du LCR. Une introduction inclinée de l'aiguille à angle aigu (en moyenne 35°) permettrait de franchir les deux feuillets méningés (dure-mère et arachnoïde) en des points de hauteurs différentes, ce qui favoriserait, après la ponction, la fermeture de la brèche par glissement d'un feuillet sur l'autre (1).

La réinsertion du mandrin avant le retrait de l'aiguille à la fin du geste diminue également le risque de SPPL (7). Dans le cas des aiguilles de Quincke, l'introduction du biseau de manière perpendiculaire à l'axe du canal rachidien, et par conséquent à celui des fibres dure-mériennes, est à l'origine

d'une section de celles-ci, qui serait plus propice à la persistance d'une brèche, alors qu'une introduction parallèle (orifice du biseau sur le côté) permet de les écarter sans section. Parmi les aiguilles atraumatiques, un essai prospectif, randomisé, en double aveugle, a récemment démontré la survenue significativement moindre de SPPL si le geste est réalisé avec une aiguille de Sprotte de 25 Gauge (1,6%), par rapport à une aiguille de Sprotte de 22 Gauge (12,9%) ou à aiguille de Whitacre de même calibre (6,8%) (8).

Plusieurs traitements médicamenteux ont été essayés à visée prophylactique (frovatriptan, dexaméthasone, caféine). Les données disponibles ne permettent pas de les recommander de manière systématique (6).

Il n'est pas non plus recommandé de proposer une hyperhydratation ou un blood patch préventifs (6, 9).
Longtemps, une hyperhydratation et un repos en décubitus strict après le geste étaient recommandés afin d'en prévenir les complications. Néanmoins les données récentes, fournies par une méta-analyse, ne permettent pas de retenir une modification de l'évolution par ces mesures (10). Le décubitus n'a pas lieu d'être préconisé pour prévenir un SPPL.

TRAITEMENT

La stratégie thérapeutique repose en première intention sur un traitement médical, et en cas d'échec sur la réalisation d'un blood-patch. En cas de SPPL réfractaire à ces traitements, des infiltrations de colles biologiques ou de fibrine, et des techniques chirurgicales peuvent être proposées. Ces dernières, exceptionnelles, ne seront pas abordées dans cet article.

• Traitement médical :

En cas de SPPL, le traitement de première intention repose sur le décubitus et une hydratation adéquate. Le port d'une ceinture abdominale n'a pas fait la preuve de son efficacité et est mal toléré par les patients. La stratégie médicamenteuse doit tenir compte de la contre-indication relative de l'aspirine et des anti-inflammatoires en cas de blood-patch ultérieur (1), et de l'efficacité insuffisante des antalgiques de pallier I et II. Il est démontré que la caféine, qui agirait comme vasoconstricteur central, permet une réduction de l'intensité des céphalées, mais ne modifie pas le cours évolutif de la maladie. Sa posologie IV est de 500 mg en bolus, relayée deux heures après par des perfusions lentes de 500 mg toutes les 6 heures. Ce traitement semble aussi efficace par voie orale (300 à 500 mg toutes les 4 à 6 heures). La gabapentine, l'hydrocortisone et la théophylline sont efficaces mais peu utilisés en pratique. Le sumatriptan n'est pas efficace (1, 6, 11).

•Blood Patch (BP) :

L'efficacité, souvent spectaculaire, du blood patch (BP) a été montrée au moyen d'essais randomisés, confrontés au traitement médical et à une procédure placebo(12-14). Deux mécanismes, qui restent incertains, sont généralement évoqués pour expliquer l'efficacité du blood patch. Le premier considère que l'adjonction de sang dans l'espace épidural permet de rétablir une pression intradurale normale, donc de lever l'attraction cranio-caudale du cerveau et l'attraction exercée sur les structures générant la douleur (méninges, sinus veineux). Ceci pourrait expliquer le soulagement immédiat, fréquemment constaté, du SPPL après BP. Le second mécanisme considère que la brèche durale pourrait être colmatée par la coagulation sanguine du BP au contact du LCR. Ces deux mécanismes sont probablement intriqués dans la guérison. En raison d'une guérison spontanée ou par un traitement médical dans les premiers jours, il est recommandé d'attendre 4 jours (sous traitement médical) avant d'effectuer un premier BP, sauf en cas de forme sévère(1). La technique repose sur l'infiltration de sang autologue dans l'espace épidural. Le praticien est souvent radiologue ou anesthésiste, selon les centres hospitaliers. Le volume injecté est en moyenne de 20 à 40 mL. Ses contre-indications sont les troubles de l'hémostase et un syndrome infectieux.

Parmi les complications, notons la transformation vers une céphalée d'hypertension intracrânienne, une lombalgie, un syndrome de la queue de cheval, une compression radiculaire, une méningite infectieuse ou aseptique. Dans les suites du BP, un décubitus de 2 à 3 heures est recommandé avant l'orthostatisme.
Si un seul BP suffit en général pour soulager le patient, il est parfois nécessaire de réitérer ce geste deux à trois fois. En cas de persistance malgré plusieurs BP, il convient de reconsidérer le diagnostic, et de proposer une technique complémentaire selon les décisions d'une concertation pluridisciplinaire (1, 6, 15).

• Prise en charge des complications

En ce qui concerne l'hématome sous-dural post-ponction lombaire, sa prise en charge n'est pas précisément codifiée, étant donné qu'il s'agit d'une complication rare. La première mesure thérapeutique, en l'absence d'effet de masse majeur justifiant une chirurgie en urgence, est le traitement du SPPL. Cependant, en fonction du retentissement clinique

Syndrome Post-Ponction Lombaire

Diagnostic Clinique

- Toute céphalée apparue dans les 5 jours après la ponction durale sans autre diagnostic
- CARACTÈRE ORTHOSTATIQUE DE LA CÉPHALÉE
- EXAMEN NEUROLOGIQUE NORMAL

AVANT LA PONCTION LOMBAIRE

- Information du patient
- Choix de l'aiguille selon l'indication (privilégier aiguilles atraumatiques et de petit calibre)
- Identifier les sujets à risque (femme jeune, IMC bas, antécédent de céphalée primaire, anxiété)

IMAGERIE

=> Recherche diagnostic différentiel et complications (thrombose veineuse, hématomes sous-duraux)

- Tableau atypique
- Tableau sévère (atteinte des paires crâniennes)
- Evolution > 7 jours
- Echec d'un premier blood patch

PENDANT LE GESTE

- Introduction de l'aiguille à angle aigu (35 degrés)
- Réinsertion du mandrin avant retrait de l'aiguille
- Ne pas aspirer

- Mesures inutiles :
- Décubitus prolongé
- Hyperhydratation
- Traitements médicamenteux à visée préventive

TRAITEMENT

- Première intention :
- Caféine (300-500 mg toutes les 4-6 heures)
- Décubitus dorsal
- Antalgiques de palier I et II sauf aspirine/AINS

- Persistance de SPPL à J4 :
- Blood Patch qui pourra être renouvelé 2 à 3 fois en cas d'échec
- Reconsidérer le diagnostic et envisager technique complémentaire en concertation pluridisciplinaire

Tableau: synthèse des éléments principaux : diagnostic clinique et radiologique, mesures préventives et curatives du SPPL

des hématomes sous duraux ou en cas d'évolution malgré la prise en charge du SPPL, un traitement neurochirurgical complémentaire spécifique peut être proposé (16, 17).. Concernant la thrombose veineuse cérébrale post-ponction lombaire, le traitement est urgent et ne diffère pas des autres cas de thrombose veineuse cérébrale, et se base sur une anticoagulation curative. La séquence temporelle optimale pour la réalisation du blood patch et l'introduction du traitement anticoagulant n'est cependant pas définie (18).

Références

1. Roos C, Concescu D, Appa Plaza P, Rossignol M, Valade D, Ducros A. Post-dural (post-lumbar) puncture syndrome. Review and retrospective study at an emergency headache centre. Rev neurol 2014; 170(6-7):407-15.
2. Fournet-Fayard A, Malinovsky JM. Post-dural puncture headache and blood-patch: theoretical and practical approach. Ann fr Anest Reanim 2013; 32(5):325-38.
3. Bezov D, Lipton RB, Ashina S. Post-dural puncture headache: part I diagnosis, epidemiology, etiology, and pathophysiology. Headache 2010; 50(7):1144-52.
4. Mokri B, Piepgras DG, Miller GM. Syndrome of orthostatic headaches and diffuse pachymeningeal gadolinium enhancement. Mayo Clinic Proceed 1997; 72(5):400-13.
5. Evans RW, Armon C, Frohman EM, Goodin DS. Assessment: prevention of post-lumbar puncture headaches: report of the therapeutics and technology assessment subcommittee of the american academy of neurology. Neurology 2000; 55(7):909-14.
6. Bezov D, Ashina S, Lipton R. Post-dural puncture headache: Part II--prevention, management, and prognosis. Headache 2010; 50(9):1482-98.
7. Strupp M, Brandt T, Muller A. Incidence of post-lumbar puncture syndrome reduced by reinserting the stylet: a randomized prospective study of 600 patients. J Neurol 1998; 245(9):589-92.
8. Bertolotto A, Malentacchi M, Capobianco M, di Sapio A, Malucchi S, Motuzova Y, et al. The use of the 25 Sprotte needle markedly reduces post-dural puncture headache in routine neurological practice. Cephalalgia 2016; 36(2):131-8.
9.Pitkanen MT, Aromaa U, Cozanitis DA, Forster JG. Serious complications associated with spinal and epidural anaesthesia in Finland from 2000 to 2009. Acta anaesthesiol Scand 2013; 57(5):553-64.
10. Arevalo-Rodriguez I, Ciapponi A, Munoz L, Roque i Figuls M, Bonfill Cosp X. Posture and fluids for preventing post-dural puncture headache. Cochrane Database Syst Rev 2013; 7:CD009199.
11. Basurto Ona X, Osorio D, Bonfill Cosp X. Drug therapy for treating post-dural puncture headache. Cochrane Database Syst Rev 2015; 7:CD007887.
12. van Kooten F, Oedit R, Bakker SL, Dippel DW. Epidural blood patch in post dural puncture headache: a randomised, observer-blind, controlled clinical trial. J Neurol Neurosurg Psychiatry 2008; 79(5):553-8.
13. Seebacher J, Ribeiro V, LeGuillou JL, Lacomblez L, Henry M, Thorman F, et al. Epidural blood patch in the treatment of post dural puncture headache: a double blind study. Headache 1989; 29(10):630-2.

14. Sandesc D, Lupei MI, Sirbu C, Plavat C, Bedreag O, Vernic C. Conventional treatment or epidural blood patch for the treatment of different etiologies of post dural puncture headache. Acta anaesthesiol Belg 2005;56(3):265-9.
15. Boonmak P, Boonmak S. Epidural blood patching for preventing and treating post-dural puncture headache. Cochrane Database System Rev 2010(1): CD001791.
16. Trunet S, Litre CF, Tran H, Marnet D, Rousseaux P. [Intracranial hypotension with subdural hematoma following lumbar puncture: case report]. Neuro-Chirurgie 2008; 54(2):85-8.
17. Gaucher DJ, Jr., Perez JA, Jr. Subdural hematoma following lumbar puncture. Arch Intern Medicine 2002; 162(16):1904-5.
18. Guner D, Tiftikcioglu BI, Uludag IF, Oncel D, Zorlu Y. Dural puncture: an overlooked cause of cerebral venous thrombosis. Acta Neurol Belg 2015; 115(1):53-7.

Référence:
Rev Fr Med Hosp Polyval 2017;1(2):29-34.

N'oublions pas la bonne sémiologie

Matité hépatique à la percussion : à quoi ça sert ?

Même en médecine clinique, il faut régulièrement dépoussiérer, renoncer à certaines pratiques car les progrès de la médecine les ont rendus caduques.
A-t-on besoin dans l'approche clinique d'un patient de mesurer le foie par l'intermédiaire de la percussion et de l'évaluation de « la flèche hépatique ». On sait très bien que l'évaluation de la taille du foie est difficile et finalement n'a pas une grande signification pathologique. Quand il est franchement gros, on le palpe, et cela est beaucoup plus utile car on peut en évaluer les caractéristiques foie dur, foie mou, foie douloureux…

Par ailleurs la biologie est tellement plus sensible pour dépister les atteintes hépatiques, l'échographie étant tellement efficace pour investiguer la morphologie, que à mon sens il est vraiment temps si vous ne l'avez déjà fait de supprimer la percussion à la recherche de la mesure de la matité hépatique de votre examen systématique.

Vive la clinique
Pr Arlet Philippe

 (Rev Fr Med Hosp Polyval 2017;1(1): 44-47.)

Progresser en Imagerie

Alexis LACOUT, Jacques GIRON, et le Club thorax

Homme de 50 ans.
Toux et fièvre.

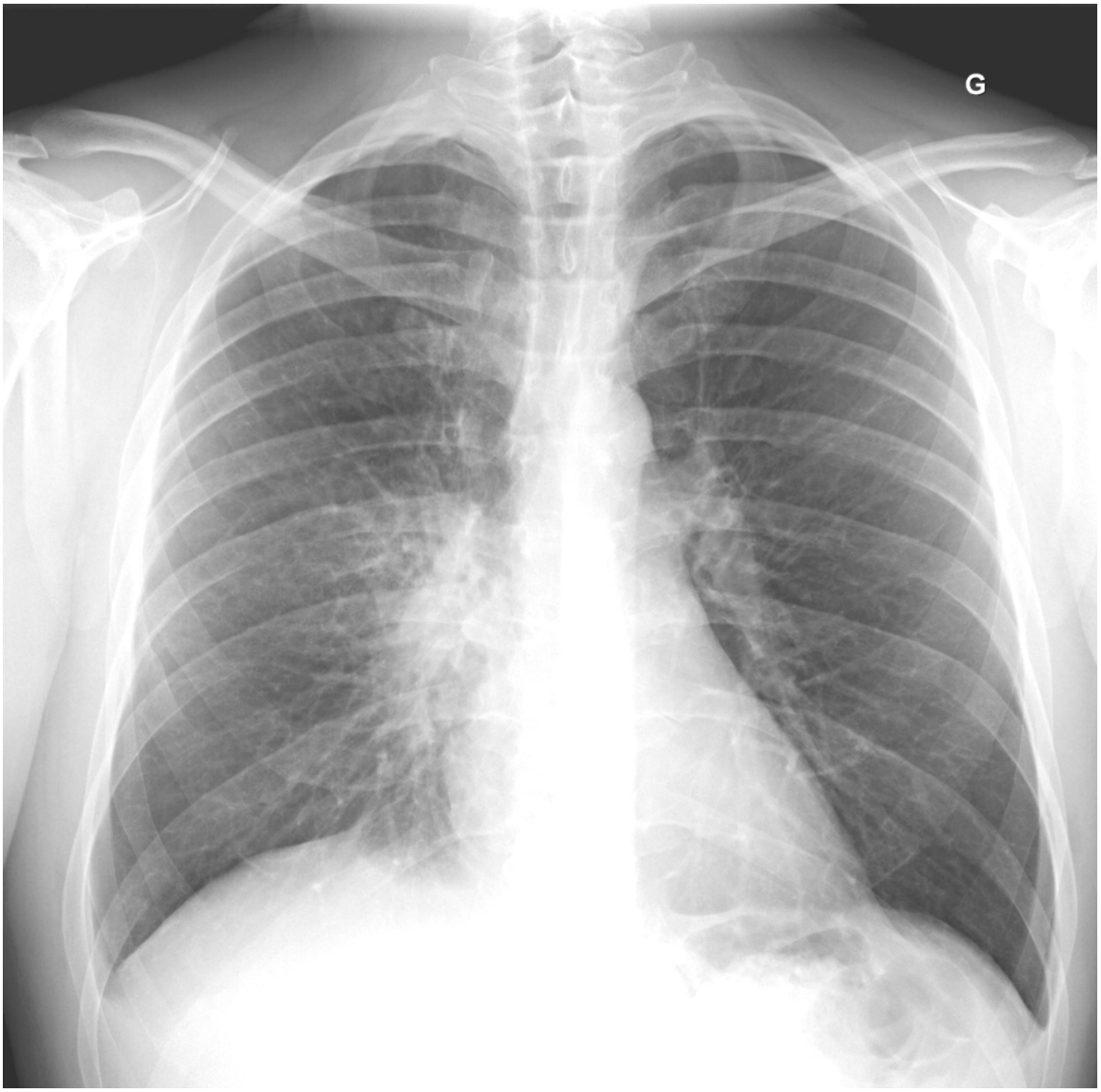

A. LACOUT
Centre d'imagerie Médicale
47, Boulevard du Pont Rouge
15000 Aurillac
lacout.alexis@wanadoo.fr

J. GIRON
Service de Radiologie
Hôpital Purpan,
31059 Toulouse
giron.j@chu-toulouse.fr

Diagnostic ?

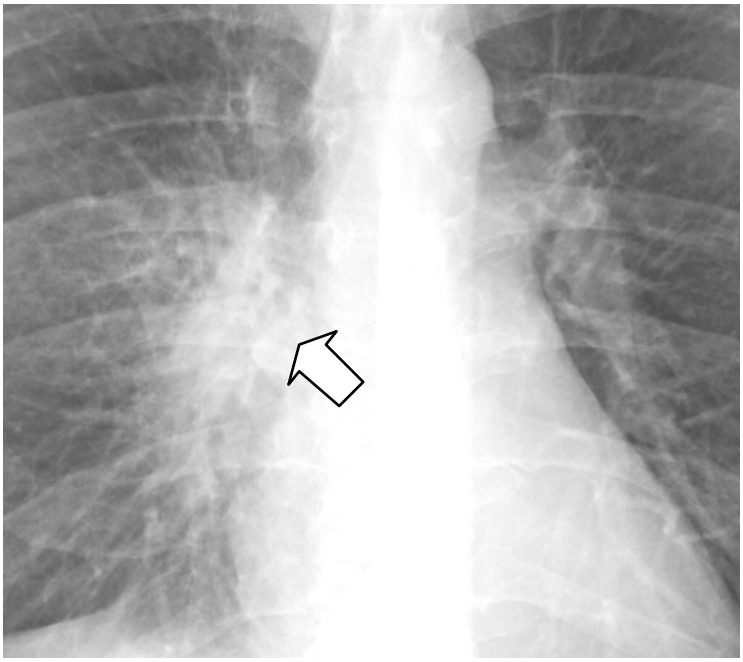

OPACITE ANTERIEURE

Radiographie thoracique de face montrant une ***opacité effaçant le bord droit du médiastin (flèches), donc vraisemblablement antérieure.***

Les examens pratiqués par la suite ont montré une condensation infectieuse du segment antérieur du lobe supérieur droit.

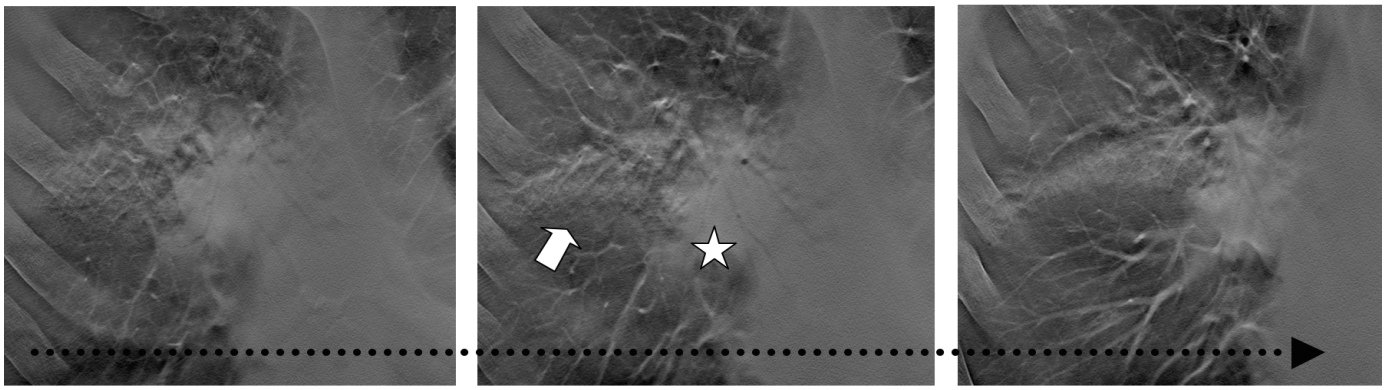

Coupes ***de tomosynthèse*** dans un plan frontal, d'avant vers l'arrière (flèche), montrant une condensation (étoile) avec ***bronchogramme aérique*** et ***verre dépoli*** (flèche), ***antérieure, au contact du médiastin.***

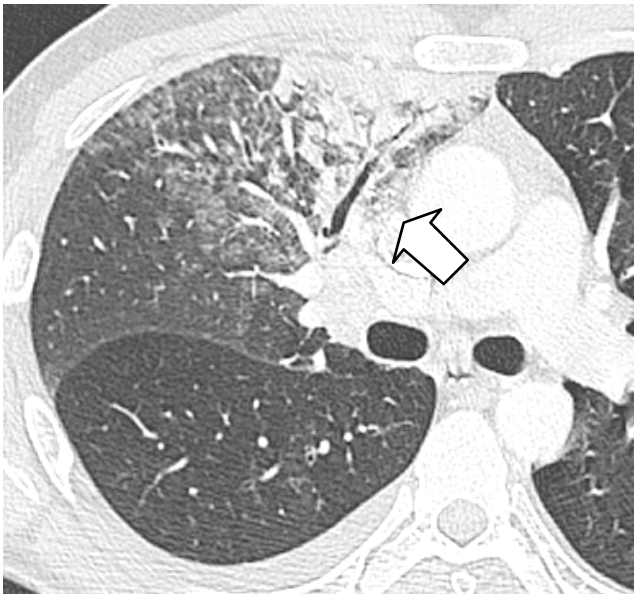

FOYER INFECTIEUX DU SEGMENT ANTERIEUR DU LOBE SUPERIEUR DROIT :
SCANNER

Scanner, coupe axiale, montrant la condensation et verre dépoli infectieux antérieurs ***venant au contact du bord droit du médiastin*** (flèche), qui n'est de fait ***plus silhouetté par l'air pulmonaire***, expliquant la disparition de son contour sur le cliché thoracique de face.

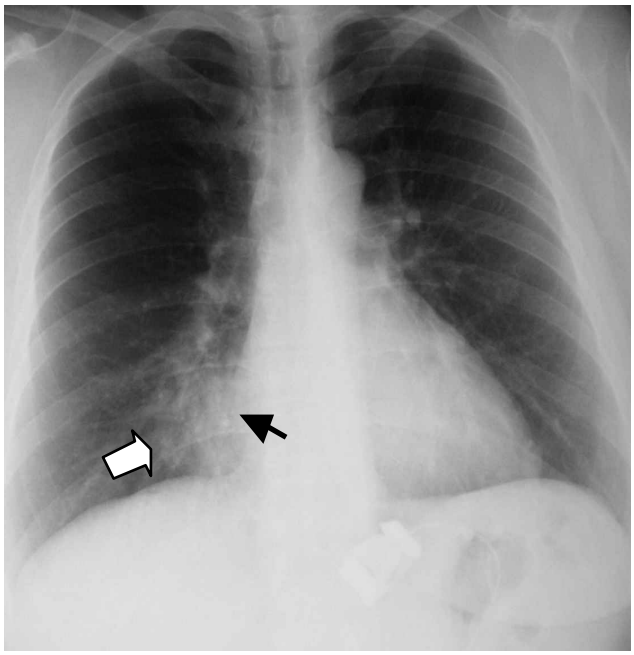

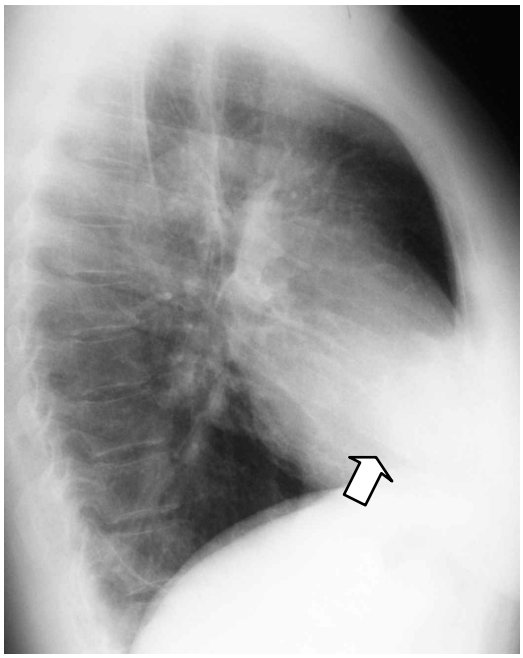

FOYER INFECTIEUX DU LOBE MOYEN

Radiographie thoracique de face et profil montrant ***une condensation systématisée du lobe moyen*** (flèche large), antérieure, effaçant donc le bord du cœur, antérieur (flèches).

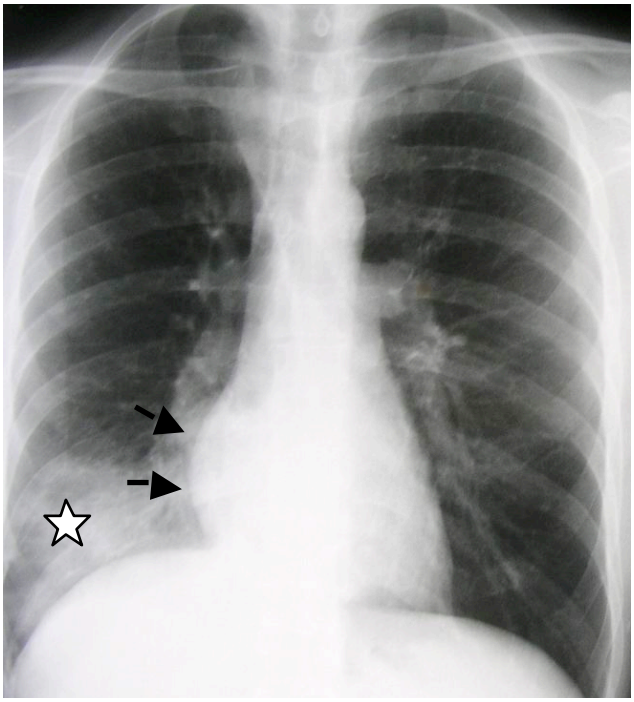

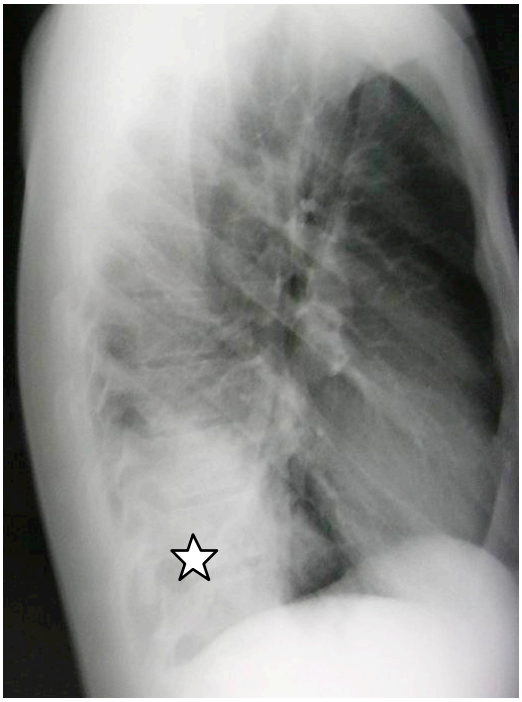

FOYER INFECTIEUX DU LOBE INFERIEUR DROIT

Radiographie thoracique de face et profil montrant ***une condensation systématisée du lobe inférieur droit*** (étoiles), postérieure, n'effaçant donc pas le bord du cœur, antérieur (flèches).

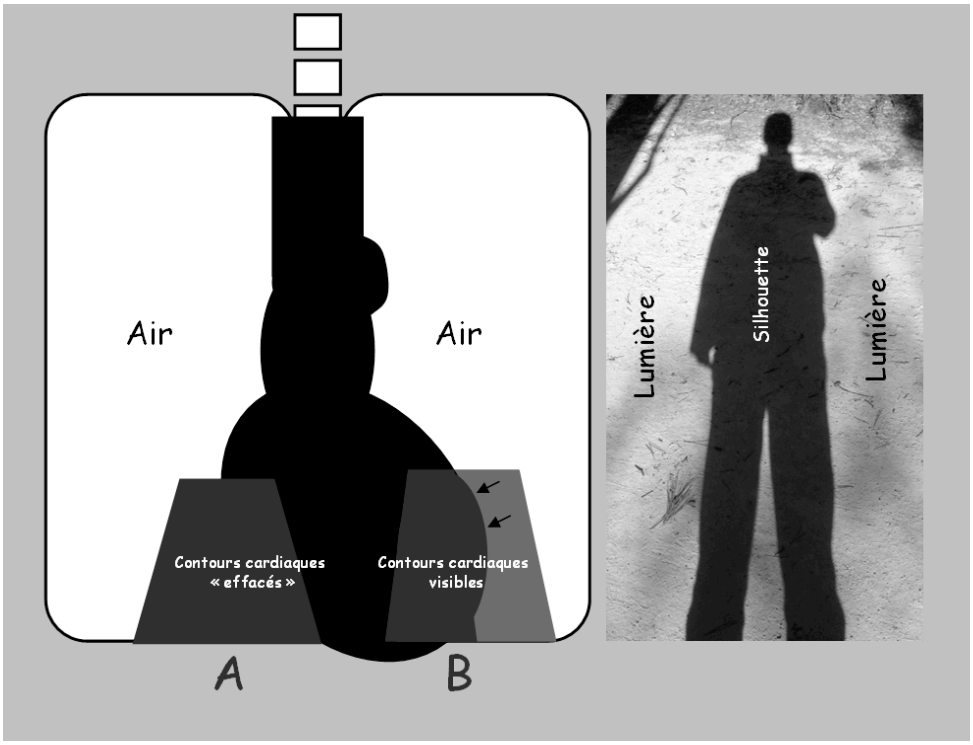

SIGNE DE LA SILHOUETTE DE FELSON

Si deux opacités de densité égale ne se confondent pas, c'est qu'elles sont situées dans un plan différent et inversement**.** Ainsi, de même que les contours d'une silhouette (ombre) ne peuvent s'observer que bordés de lumière, les contours d'une opacité (condensation par exemple) ne seront visible que si bordés d'air pulmonaire. ***Un foyer du lobe inférieur n'effacera pas les contours du cœur (B)***, alors qu'***un foyer du lobe moyen (antérieur) effacera les bords du cœur (antérieurs eux aussi) (A).***

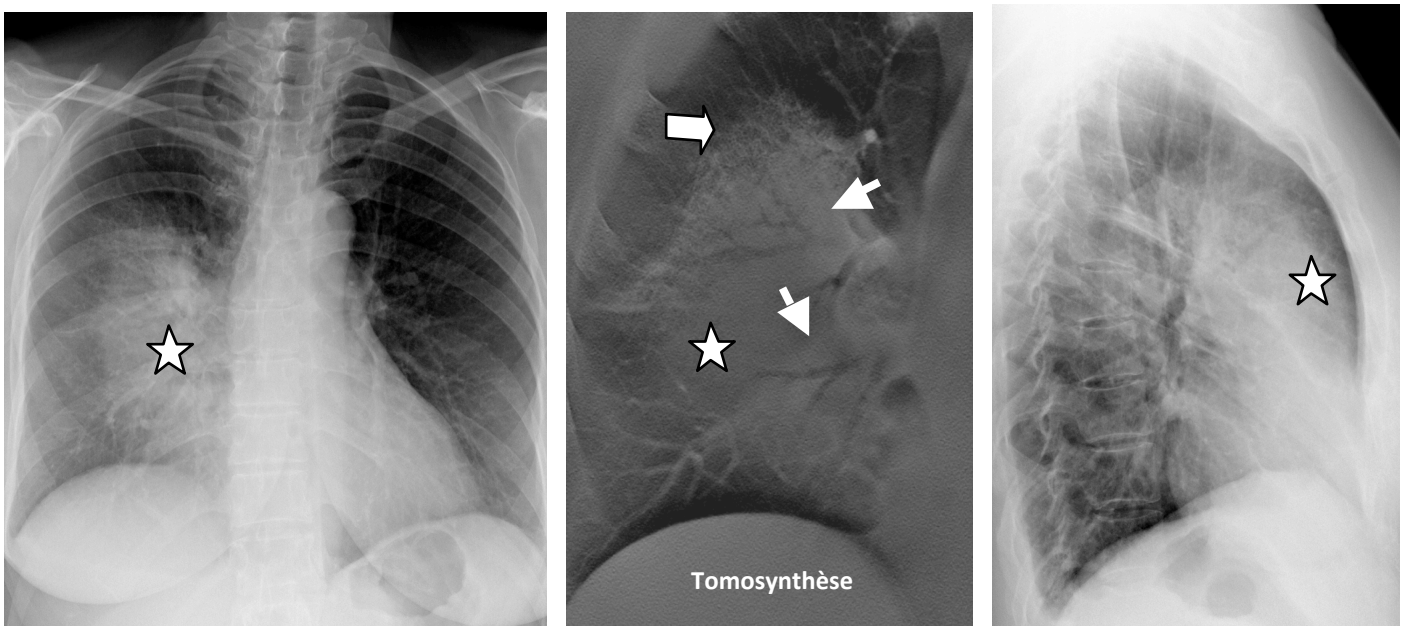

FOYER INFECTIEUX DU SEGMENT ANTERIEUR DU LOBE SUPERIEUR DROIT

Radiographie thoracique de face et profil et tomosynthèse de face montrant ***une condensation systématisée du segment antérieur lobe supérieur droit*** (étoiles), antérieure, effaçant le bord droit du médiastin (flèches). La tomosynthèse montre ***la condensation*** (étoile), ***le verre dépoli*** moins dense (flèche large) et facilite la visualisation du ***bronchogramme aérique*** ((flèches). Il ne s'agit pas d'une atélectasie ; on n'observe pas de « luftsichel sign » cf. RMHP Janvier 2017.

Référence : Remy J, Capdeville R, Coussement A. Le poumon pathologique. Édition. Nice A. Coussement

Cas Clinique

Une hépatite avec dyspnée

Tiphaine POREL, Florian LABORDE, Leonardo ASTUDILLO

OBSERVATION CLINIQUE

Homme de 63 ans

Antécédents

• HTA. Diabète de type 2 non insulino-requérant. Tassement Th8.
• Allergie : aucune.

Mode de vie

• Le patient vit avec sa femme. Il travaille dans les travaux publics puis dans la direction générale, est actuellement retraité.

Traitement habituel

GLIMEPIRIDE 1 mg : 1 le matin
VELMETIA 50 mg / 1000 mg : 1 le matin, 1 le soir
METFORMINE 850 mg : 1 le midi
UVEDOSE 100000 UI : 1 ampoule tous les 3 mois
TAREG 40 mg (non substituable) : 1 le matin
EZETIMIBE : 1 le soir
KARDEGIC 75 mg : 1 le midi
BILASTINE 20 mg : 1 le soir
BUDESONIDE susp nasale : 2 doses le matin

Histoire de la maladie

• mi-mars une douleur des deux épaules irradiant en cervical et interscapulaire, ayant duré environ 8 jours. Il a pris pour ses douleurs des AINS pendant 3 jours, suivies d'épigastralgies intenses motivant leur arrêt, et les douleurs ont finalement cédé spontanément.
• Deux semaines après le début des douleurs: orthopnée intense, empêchant totalement la position allongée, avec ballonnement abdominal constaté par le patient.
• hospitalisé dans un premier hôpital (service de pneumologie) pour le bilan de cette orthopnée.
• pas d'argument pour une origine cardiaque, avec un examen cardiovasculaire et un NT-Pro-BNP dans la norme
• gazométrie et la saturation en air ambiant: N
• angioscanner : normal, de même qu'une fibroscopie gastrique
• scanner du rachis : arthrose inter-apophysaire postérieure étagée.
• cytolyse hépatique à 1500 UI/mL sur les TGP, 700 sur les TGO
• sérologies pour l'hépatite E était positive sur les IgG et les IgM et la PCR VHE dans le sang était positive à 3.6 log.
• Réhospitalisation dans une clinique devant la persistance de cette orthopnée
• La saturation en air ambiant: N ; gazométrie: N
• RT: surrélévation de la coupole diaphragmatique gauche
• échographie abdominale: N
• scanner thoraco-abdomino-pelvien difficile à réaliser du fait de la difficulté de maintenir la position de décubitus, ne retrouve pas d'anomalies
• écho-doppler des membres inférieurs : pas de TVP

Examen clinique

• poids 85 kg contre 99 kg il y a 2 mois.
Asthénie modérée. Apyrétique. Hémodynamique normale. Saturation à 98 % en air ambiant debout

Bilan biologique

• Hémoglobine à 13.5 g/dl, plaquettes à 150 giga/l, leucocytes à 4.80 giga/l, sans anomalie de formule
• Pas de syndrome inflammatoire
• TGP à 43 UI/l pour une N < 40, TGO dans les N. Gamma GT à 6N. Pas de cholestase.
• CPK Normales
• Créatinine à 155 µmoles/l, urée à 10.7 mmoles/l
• Sérologie VHE : positive sur les IgG et IgM. PCR VHE dans le sang, les selles et le LCR négatives.
• PSA normal à 0.71 ng/ml.
• HBA1C augmenté à 7.2 %.
• Bilan immunologique : ACAN 1/160 d'aspect fin et moucheté, sans spécificité. Dot myosite négatifs. Anticorps anti-récepteurs de l'acétylcholine faiblement positifs, seulement à 0.6 nmoles/ml pour une N < 0.44.
• Enzyme de conversion de l'angiotensine : N
• Bilan nutritionnel : albumine à 37 g/l, zinc normal, magnésium normal, B9 et B12 normal, B1 N
• Ponction lombaire : 1,6 éléments nucléés/mm3.
• Protéinurie < 0.05 g/g de créatinine. Pas de leucocyturie ni d'hématurie microscopique.

T POREL, F LABORDE, L ASTUDILLO
Service de Médecine Interne
CHU Toulouse

Quel est votre diagnostic ?

Onze médecins ont vu ce patient dont 4 pneumologues, un généraliste, un cardiologue, un gastroenterologue, un neurologue, un rhumatologue, un urgentiste.

Je vais faire le diagnostic au lit du patient sans même l'examiner initialement. Pourquoi ? Parce que TOUT est dans l'INTERROGATOIRE a dit William Osler !

Le patient me dit "mi-mars, j'ai une douleur des deux épaules irradiant en cervical et interscapulaire, ayant duré environ 8 jours. j'ai pris pour ses douleurs des AINS pendant 3 jours, suivies d'e douleurs de l'estomac intenses motivant leur arrêt, et les douleurs ont finalement cédé spontanément."

Dès le début de l'interrogatoire, le diagnostic de Parsonage Turner arrive dans mon raisonnement. Là où les autres médecins ne vont s'interesser qu'à la recherche de l'orthopnée et de l'atteinte hépatique, il faut s'attacher à écouter le patient, sans interferer dans sa description initiale. En effet, la douleur d'une ou des deux épaules est décrite dans les atteintes neurogènes de ce syndrome et s'accompagne ensuite d'une atrophie des muscles de la région. Le syndrome de PT peut également toucher bien que rarement le diaphragme.

L'orthopnée qui fait que le patient ne dort plus allongé depuis 1 mois doit trouver une explication !!!

On doit initialement penser à une insuffisance cardiaque mais rapidement on sait que la clinique ne retrouvait pas de signes d'insuffisance cardiaque droite ou gauche et que la normalité du BNP et de l'échographie cardiaque n'allait pas dans ce sens.
On pourra évoquer une pneumopathie sévère, obésité, un ascite importante, une pleurésie mais la clinique n'est pas en faveur.
On évoquera alors un atteinte du diaphragme pour expliquer l'orthopnée, ce d'autant qu'on a évoqué une pathologie neurologique et que le diaphragme peut être atteint du fait d'une pathologie musculaire ou bien neurogène.
On n'a toujours pas examiné le patient ! On écoute et on réflechit: Simple! Basique !

Le tableau clinique est celui d'une **paralysie diaphragmatique,** et l'anamnèse fait suspecter un **syndrome de Parsonage Turner.**

Alors, on revient à la BASE !!! on tente de comprendre au lit du patient ce qui l'empeche de respirer couché !

La clinique Bordel !

Un geste simple: la saturation assis et couché!!! simplement ça. (4 pneumologues n'ont pas fait ce geste simple):

• La saturation descend à 88 % en position allongée, avec un net balancement thoraco-abdominal. L'auscultation est parfaitement claire. La saturation revient à 96% en position assise.

Alors, on cherche l'atteinte neurogène si elle a laissé des traces ailleurs que dans le diaphragme.

• Sur le plan clinique, on note également un déficit de l'élévation antérieure du bras droit à 140° à gauche vs 170° à droite. Scapula alata à droite (l'omoplate se décolle à droite).

Ensuite, les examens ne vont que confirmer le diagnostic évoqué par l'interrogatoire et l'examen clinique !!!:

• Les radiographies thoraciques en expiration forcée et inspiration confirment la parésie diaphragmatique bilatérale.
• EMG: présence d'une intense activité de dénervation aiguë sans activité volontaire à l'effort au niveau du grand dentelé droit. Au niveau du trapèze supérieur droit, il existe un tracé neurogène subaigu avec réinnervation collatérale active, ainsi que des potentiels prépondérant au niveau du sous-épineux droit et du grand dentelé gauche.
• EFR: syndrome d'insuffisance ventilatoire resctrictif, modéremment sévère avec une CPT mesurée à 3.95 litres soit 57 %, une CV mesurée à 2.13 soit 51 %. Le rapport de Tiffeneau est à 87 % avec un VEMS à 59 %.
• Snip-test : effondré avec une valeur mesurée à 2.kPa pour une valeur théorique à 11.1 kPa.
• En position couchée, il est observé une diminution nette de la CV qui passe de 2.2 litres en position assise à 0.99 litre en position allongée, soit un dysfonctionnement diaphragmatique. Les PI et PE ne sont pas réalisables en raison de difficultés d'exécution.

Il s'agit d'un **syndrome de Parsonage Turner** avec atteinte diaphragmatique bilatérale asymétrique prédominant à droite, dans les suites d'une hépatite E.

Nous paramétrons sa ventilation par CPAP en modifiant les paramètres expiratoires en position VNI.
Cette VNI permet au patient de ne plus désaturer en position allongée. L'oxymétrie en air ambiant au réveil sous VNI est satisfaisante. IL PEUT REDORMIR COUCHE !!

Il n'y a pas d'indication à un traitement anti-viral.

L'évolution est favorable dans 70 % des cas en moins de 6 mois.
Cependant la ventilation est nécessaire pendant 2 ans.

Discussion

Le syndrome de Parsonage Turner est une pathologie décrite depuis 1918 mais attribuée à Parsonage et Turner qui ont rapporté 136 observations en 1948.
Sa fréquence est de 1,5 à 2 cas/100 000. Elle touche 2 fois plus souvent les hommes, et peut survenir à n'importe quel âge, à un âge moyen de 45 ans. Dans 20 à 30% des cas l'atteinte est bilatérale et, dans 20% des cas, il s'agit de cas familiaux.
Le tableau clinique est caractéristique dans 70% des cas. La forme typique est la succession d'une phase douloureuse (1 mois) , d'une phase déficitaire (en 24 à 48h) puis d'une phase de récupération (6 à 36 mois).

Les facteurs favorisants sont :
Facteurs mécaniques
- Interventions chirurgicales au membre supérieur, gynécologiques
- Efforts inhabituels du membre supérieur
- Grossesse
- Ponction lombaire

Facteurs infectieux
- Grippe, Varicelle, herpès, zona, oreillons, cytomégalovirus, mononucléose infectieuse,
- Hépatite E, parvovirus,
- virus de l'immunodéficience humaine
- Diphtérie, typhoïde, borréliose de Lyme
- Paludisme, toxoplasmose, leptospirose Mycoses

Facteurs toxiques
- Héroïne
- Produits de contraste
- Isoniazide
- Cytarabine
- Interféron

L'examen de choix est l'EMG :
Il montre typiquement un tracé de dénervation aiguë (potentiels de fibrillation au repos) que l'on peut observer 2 à 4 semaines après le début.
Les vitesses de conduction nerveuses motrices et sensitives distales et proximales (ondes F) sont normales, ce qui permet d'éliminer une pathologie démyélinisante.

Concernant l'hépatite E, il a été rapporté 39 cas dans la littérature de Parsonage Turner avec une hépatite E. Une étude a comparée les PT associés à l'hépatite E à PT idiopathique de la littérature et montre que les patients sont significativement plus des hommes (M/F 34/5 contre 136/63, p = 0.017), avec des symptômes fréquemment bilatéraux (86.8% des cas contre 28.5%, p = 0.0001) avec une atteinte phrénique plus fréquente (18.0 contre 6.6%, p = 0.028). L'amélioration est mauvaise puisque il n'y a que 15,6% de rémission complète.
L'hépatite E a un tropisme neurologique puisqu'il a été décrit, en dehors des PT, dans des cas de Guillain-Barré et des encéphalites ou myélites.
Concernant l'atteinte diaphragmatique dans les PT idiopathiques, celle-ci est rare. En effet, dans une étude de 99 patients ayant un PT (toutes causes confondues) l'atteinte diaphragmatique était présente chez seulement 7 patients dont 1 bilatéral chez un seul patient.

Références

1 Parsonage MJ, Turner JW. Neuralgic amyotrophy. The shoulder girdle syndrome. Lancet 1948:973-8. 2.
2 Van Alfen N, Van Engelen BG. The clinical spectrum of neuralgic amyotrophy in 246 cases. Brain 2006;129:438-50.
3 Dalton HR, Kamar N, van Eijk JJ, Mclean BN, Cintas P, Bendall RP, Jacobs BC. Hepatitis E virus and neurological injury. Nat Rev Neurol 2016;12(2):77-85.
4 Scanvion Q, Perez T, Cassim F, Outteryck O, Lanteri A, Hatron PY, Lambert M, Morell-Dubois S. Neuralgic amyotrophy triggered by hepatitis E virus: a particular phenotype. J Neurol 2017;264(4):770-780.

Référence
Rev Fr Med Hosp Polyval 2018;2(4):27-29.

MHDH 2019 (Rev Fr Med Hosp Polyval 2017; 1(2):65-66.)

Image Clinique

Une langue chargée

Leonardo ASTUDILLO, Elisabeth ARLET-SUAU

OBSERVATION CLINIQUE

- Patiente de 68 ans
- Macroglossie évoluant depuis 8 mois
- Insuffisance cardiaque avec hypertension artérielle pulmonaire à 58 mm Hg
- Syndrome du canal carpien bilatéral
- Gammapathie monoclonale IgG lambda avait été découverte 12 ans auparavant
- Examen physique : importante macroglossie avec des signes modérés d'insuffisance cardiaque et l'absence de signe de neuropathie.
- Electrophorèse et l'immunofixation : IgG lambda monoclonale de 11.4 g/L
- Médullogramme montre 2% de plasmocytes

Quel est votre diagnostic ?

L ASTUDILLO, E ARLET-SUAU
Service de Médecine Interne
CHU Toulouse

• Diagnostic : **Amylose AL**

• Biopsie des glandes salivaires accessoires : dépôts au rouge congo positifs : amylose.

• Biopsie osseuse : dépôts abondants d'amylose ainsi d'un infiltrat plasmocytaire modéré.

• Echocardiographie ne montre pas de signe d'amylose

Causes de Macroglossie

Causes Acquises

Causes endocriniennes et de surcharge

Hypothyroïdie

Amylose

Acromégalie

Myxœdème

Causes Inflammatoires/infectieuses

Angine Ludwig Pemphigus vulgaire

Diphterie Actinomycose

Tuberculose Sarcoidose Candidose

Maladie générale:

Neurofibromatose

Mucopolysaccharidoses

Polymyosite avec atteinte linguale

Causes Traumatiques:

Hémorragie et hématome

Traumatisme Direct (morsure langue)

Lésions par Intubation

Néoplasies:

Lymphangiome Hémangiome

Carcinome Plasmocytome

Lymphome

Causes Congénitales

Hypertrophie de la langue idiopathique

Tumeur de la glande salivaire Hemangiome

Lymphangiome

Syndromes (Beckwith-Wiedemann, Behmel, Laband)

Thyroide linguale Hamartomes

Amylose AL

précurseur protéique : chaîne légère monoclonale d'immunoglobuline, produite par une population monoclonale de cellules B, le plus souvent plasmocytaire

modification de la structure tertiaire qui va se polariser sous forme de fibrilles d'amylose insolubles qui vont se déposer dans les tissus.

Epidemiologie

l'incidence est estimée à environ 500 cas / an.

l'âge moyen au diagnostic : 65 ans

Etiologie

Une majorité des patients avec une amylose AL ont une Ig monoclonale détectable avec un excès de chaînes légères libres monoclonales associé ou non à une immunoglobuline complète.

Manifestations cliniques : très variées

Les symptômes au diagnostic souvent peu spécifiques, responsables de délai diagnostique parfois long.

• Atteinte rénale, le plus souvent glomérulaire (2/3 des patients), +/- insuffisance rénale. biopsie rénale + (80%)

• Atteinte cardiaque : 60% au moment du diagnostic, symptomatique chez la moitié. Facteur pronostique majeur. marqueurs biologiques: BNP ou NT ProBNP

• Atteinte neurologique (20%) : polyneuropathie périphérique sensitivomotrice douloureuse longueur dépendante, d'aggravation progressive ressemblant à la neuropathie diabétique. Le syndrome du canal carpien est fréquent. +/-association à une neuropathie dysautonomique

• Atteinte du tractus gastro-intestinal : fréquente, souvent asymptomatique , parfois responsable de troubles de la motilité digestive. Biopsie estomac ou rectum (+>80%).

• sécheresse buccale

• macroglossie, évoque fortement l'amylose AL (15%)

• Atteinte hépatique : hépatomégalie associée une élévation isolée des phosphatases alcalines (30%)

• Atteinte pulmonaire : le plus souvent interstitielle

• Atteinte cutanée : pléomorphe : hématome périorbitaire, papules, nodules, plaques sur la face et le tronc

• Atteinte articulaire : polyarthropathie bilatérale et symétrique des doigts, des poignets, des épaules et des genoux. L'infiltration des gaines tendineuses est responsable de l'aspect en « épaulette » et celle des ceintures musculaires se caractérise par une hypertrophie musculaire d'aspect « pseudo-athlétique ».

• déficit en facteur X (plus rarement V ou IX)

Diagnostic histologique

En première intention : biopsie : graisse abdominale ou glandes salivaires accessoires, complétée en cas d'échec par la biopsie d'un organe atteint (biopsie rénale, hépatique, digestive, etc.).

• dépôts amorphes colorés par le rouge Congo

• Typage des dépôts amyloïdes à l'aide des techniques d'immunofluorescence directe ou d'immunohistochimie en utilisant un panel d'anticorps spécifiques (anticorps anti-chaînes légères kappa et lambda, anticorps anti-SAA, anti-lysozyme, anti-apolipoprotéine A1, et anti-transthyrétine).

• Identification de la nature des dépôts amyloïdes par protéomique

Prise en charge

Le but du traitement est de réduire à un taux minimum la protéine monoclonale par des chimiothérapies efficaces sur le clone qui synthétise la protéine amyloïdogène

Le pronostic : dépendant du nombre et de la sévérité des atteintes viscérales.

Le diagnostic doit être précoce car les traitements sont actuellement efficaces et permettent une médiane de survie prolongée > à 5 ans, lorsque les traitements sont débutés précocement.

D'après : Centre de référence Amylose AL, CHU Limoges

Fiche Pratique Bilan de Purpura

Toute lésion rouge ne s'effaçant pas à la vitropression.
• Pétéchial/ ecchymotique / en vibices

• Urgence ?
1: Fièvre, sepsis : **Purpura fulminans**

2 Syndrome hémorragique : NFS : **Thrombopénie** < 10 000/mm3

• Caractère infiltré ?= palpable = Purpura Vasculaire

Étiologies du pupura vasculaire

• **Infectieuses**
MNI, CMV, VIH, Hépatites virales,
Streptocoques (endocardite),
méningocoque (purpura fulminans)

• **Medicamenteuse**
pénicilline, phénylbutazone,
sulfamides, hydantoine, quinidine,
griséofulvine, tétracycline, érythromycine,
sel d'or, AINS, furosémide, lévamisole,
cotrimoxazole, antithyroïdien de synthèse,
allopurinol, busulfan, méthotrexate,
azathioprine, hydroxyurée...

• **Vascularites:**
Purpura rhumatoïde, PAN,
Churg et Strauss, Wegener

• **Connectivites**
LES, PR, GS, DM, PCA

• **Cryoglobulinémie II et III**

• **Vascularites des hémopathies et cancers**
LMNH, MDH, Myélome, Waldenström,
T solides

• **Purpura par fragilité vasculaire**
Purpura sénile de Bateman
Amylose
Scorbut
Insuffisance veineuse
Corticoïdes/ cushing

• **Non retrouvée : 30 à 50 % des cas**

Bilan

• NfS plaquettes
• Hémostase : TP, TCA, fibrinogène
• bilan hépatique : TGO TGP GGT PAL
• bandelette urinaire
• protéinurie sur creatininurie si BU+
• créatininemie
• cytologie urinaire: hématurie ?
• VS CRP
• EPS
• Hémocultures si fièvre, souffle cardiaque, prothèse valvulaire
• Radiographie thoracique

• Biopsie cutanée pour analyse anatomopathologique
• Biopsie cutanée pour immunofluorescence directe
• Sérologie hépatite B, C
• Sérologie VIH
• Anticorps antinucléaires, anti-ADN, anti-ENA
• ANCA
• Cryoglobulinémie
• C3 C4 CH50
• Facteurs rhumatoïdes
• Dosage pondéral des IgA, IgG, IgM
• Ac antiphospholipides, anticoagulant circulant

Références

Fain O, Mekinian A, Dubrel M.Purpura de l'enfant et de l'adulte. Rev Prat 2012;62(5):721-8.
Crickx B, Piette F, Roujeau JC, Bonnetblanc JM. Purpuras in adults. Ann Dermatol Venereol. 2002 Oct;129(10 Suppl):S219-23.

Référence:
Rev Fr Med Hosp Polyval 2018;2(4):74.