



ECG



GÉNÉRALITÉS

•Poser les électrodes :

2 types de dérivations :

->dérivations frontales (DI, DII , DIII, AVF, AVR, AVL)

Petite astuce :

Le soleil sur la prairie (pour l'électrode jaune au niveau du poignet et l'électrode verte au niveau de la cheville). La cerise sur le gâteau (pour l'électrode rouge au niveau du poignet et l'électrode noire au niveau de la cheville).

-> dérivations précordiales (V1 à V6)

V1 : 4ème espace inter-costal droit

V2 : 4ème espace inter-costal gauche

V4 : 5ème espace intercostal sur la ligne médio-claviculaire

V3 : entre V2 et V4

V6 : 5ème espace intercostal sur la ligne axillaire

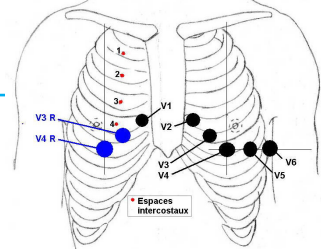
V5 : entre V4 et V6

V7, V8, V9 : même ligne que V6 mais dans le dos

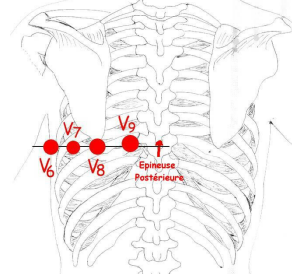
V3r, V4r : même emplacements que V3 et V4 mais du coté droit du sternum

En cas de douleur thoracique, un ECG 18 dérivations doit être fait comprenant V3r, V4r et V7, V8 et V9.

ELECTRODES PRECORDIALES



ELECTRODES POSTERIEURES





GÉNÉRALITÉS

Calibrage :

En longueur :

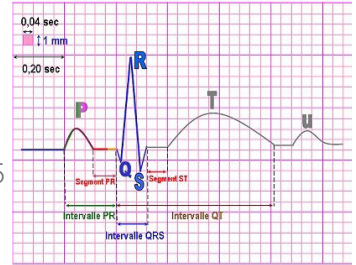
1 grand carré (5 mm) = 0,2 secondes = 200 ms

->la vitesse de déroulement du papier est de 25 mm/ sec

En hauteur :

1 grand carré (5 mm) = 0,5 mV

->l'amplitude en hauteur doit être de 0,1 mV pour 1mm



COMMENT LIRE UN ECG

FRANCHIR (Fréquence, Rythme, Axe, Nécrose, Conduction, Hypertrophie, Ischémie, Repolarisation)

1.Fréquence

Normocardie : entre 50 et 80 bpm

Tachycardie > 80 bpm

Bradycardie < 50 bpm

2.Rythme

Le plus important c'est de vérifier que le rythme est sinusal. Pour cela, il doit y avoir une onde P devant chaque QRS et un QRS après chaque onde P. En cas de doute, la meilleure dérivation pour observer le rythme sinusal est DII.

3.Axe

Pour observer l'axe cardiaque, on va se servir des dérivations frontales DI et AVF pour créer un repère orthonormé.

Il faut regarder les complexes QRS, pour voir si ils sont globalement positifs ou négatifs. Pour que le QRS soit positif, la somme des ondes R et S est positive (l'onde R doit être plus grande que l'onde S).



COMMENT LIRE UN ECG

-si les QRS sont positifs en D1 et en AVF : l'axe est normal

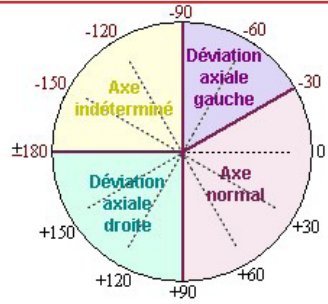
-si le QRS est positif en D1 mais négatif en AVF : 2 possibilités existent et pour les différencier il faut regarder DII

Si le QRS est positif en DII, l'axe est normal compris entre 0 et -30°

Si le QRS est négatif en DII, l'axe est hypergauche

-Si les QRS sont négatifs en D1 et VF : l'axe est indéterminé

-Si le QRS est positif en VF mais négatif en D1, l'axe est dévié à droite



L'influx cardiaque naît au niveau du nœud sinusal dans l'oreillette droite. Par la suite, l'influx se dirige vers le nœud auriculo-ventriculaire et arrivera au niveau du faisceau de His. Le faisceau de His se divise en 2 branches :

-la branche droite destinée au ventricule droit

-la branche gauche destinée au ventricule gauche, qui se divisera en 2 hémibranches

hémibranche antérieure gauche

hémibranche postérieure gauche

Il peut y avoir un hémibloc gauche qui pourra influencer l'axe du cœur :

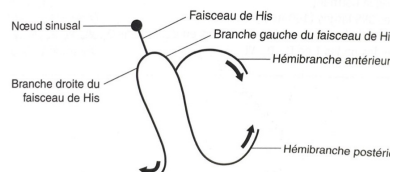
en cas d'hémibloc antérieur, il y aura une déviation axiale gauche

en cas d'hémibloc postérieur, l'axe restera normal

4. Nécrose

En cas de nécrose, des ondes Q vont apparaître au bout de 6 heures d'occlusion coronaire. Une fois apparues, ces ondes seront permanentes. Typiquement, l'onde Q dure ≥ 30 millisecondes et a une amplitude $\geq 0,1$ mV (dans l'idéal $> 1/3$ de l'onde R).

Les trois voies de l'onde de dépolarisation





5. Conduction

L'onde P représente la dépolarisation (et la contraction) des oreillettes et le QRS représente la dépolarisation (et la contraction) des ventricules. L'onde T montre la repolarisation des ventricules (celle des oreillettes est masquée par les QRS).

Les troubles de la conduction se traduisent par un allongement du temps PR ou QRS.

Physiologiquement on a :

- onde P : 120 ms

- espace PR : entre 120 et 200 ms

- QRS : 120 ms

- Espace QT : 440 ms pour les hommes et 460 ms pour les femmes

-> il faut calculer le QT corrigé, qui varie avec la fréquence cardiaque (se référer aux sites internet, applications, règles ECG)

Les principaux troubles de conduction sont le bloc atrio-ventriculaire et les blocs de branche.

• Bloc atrio-ventriculaire

La conduction du nœud sinusal n'arrive pas aux ventricules, où arrive avec un certain retard. Cela se traduit par un allongement de l'espace PR. Il y a 3 types dans ce bloc :

- BAV 1er degré

-> l'espace PR est supérieur à 200 ms mais chaque onde P est suivie par un QRS

- BAV 2ème degré

-> Mobitz 1 : se caractérise par le phénomène de Wenckebach qui consiste en un allongement progressif de l'espace PR, jusqu'à ce que l'onde P ne soit pas conduite et suivie par un QRS



COMMENT LIRE UN ECG

-> Mobitz 2 : la majorité des ondes P sont conduites par un QRS, mais parfois une onde P est bloquée (non conduite et suivie d'un QRS). Il peut alors exister des battements conduits ou non conduits

-BAV 3ème degré ou BAV complet

-> Aucune activité auriculaire n'est conduite jusqu'aux ventricules. Les ventricules sont excités à une fréquence autonome (entre 20 et 40 bpm).

•Bloc de branche gauche

-aspect RSR' dans les dérivations V5, V6, onde R plus large que l'onde S en DI

•Bloc de branche droit

-aspect RSR' dans les dérivations V1, V2, V3, onde S plus large que l'onde R en DI

6.Hypertrophie

Pour l'hypertrophie gauche, on mesure l'index de Sokolow. Pour ceci il faut mesurer l'amplitude de l'onde R en V5 ou V6, et de l'onde S en V1. On choisit la plus grande mesure de l'onde R : soit en V5 soit en V6.

L'indice est positif si : $SV1 + RV5$ ou $RV6 > 35$ mm chez l'adulte.

Pour l'hypertrophie droite, on va plutôt trouver une déviation axiale vers la droite. On peut aussi observer des ondes R amples dans les dérivations précordiales droites et/ou des ondes S amples dans les dérivations précordiales gauches.

7.Ischémie

Il faut principalement chercher un décalage du segment ST :

-Sus-décalage du ST : lésion sous-épiscardique

-Onde T négative : ischémie sous-épiscardique

-Sous-décalage du ST : lésion sous-endocardique

-Grande onde T ample et pointue : ischémie sous-endocardique



8.Repolarisation

La repolarisation s'observe sur l'ECG grâce à l'onde T.

- Segment QT est normalement de 440ms/460ms
- > Attention aux médicaments qui induisent un QT long !!
- Segment QT raccourci peut signer une repolarisation précoce
- Ondes T grandes amples et diffuses signent une hyperkaliémie
- Ondes T suivie par onde U signe une hypokaliémie

NOTES



NOTES 