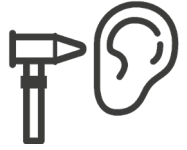

ORL PURPAN



PRÉSENTATION DU SERVICE

Patients :

Chirurgie de l'oreille -> adultes de tous âges, ORL pédiatrique -> enfants

Service :

Urgences ORL -> consultations d'urgences avec l'interne

Bloc opératoire -> opérations programmées de pédiatrie ou d'adultes

Consultations -> consultations pas d'urgences avec les chefs ou les internes

Staff de service du jeudi après-midi -> permet de visualiser des otoscopies pathologiques



LEXIQUE

ADP = adénopathie amygdalienne

ASSR = auditory steady state responses PEA = potentiels évoqués auditifs.

audio = audiogramme VA = végétations adénoïdes

CAE = conduit auditif externe VNG = vidéonystagmographie.

CAI = conduit auditif interne VNS = vidéonystagmoscopie.

CV = corde vocale VPPB = vertige positionnel paroxystique bénin

HA = hypertro-

MEMO chirurgie

-ectomie = exérèse totale
(*cordectomie : on enlève toute la CV*)

-tomie = exérèse partielle (*cordotomie : on n'enlève qu'une partie de la CV*)

-plastie = reconstruction chirurgicale
(*septoplastie : on redresse la déviation de la cloison nasale*)

-scopie = utilisation d'une caméra
(*sialendoscopie : introduit une caméra dans une glande salivaire*)



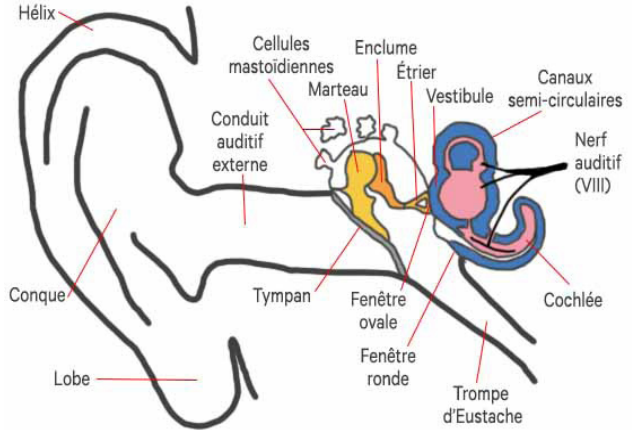


RAPPELS ANATOMO-PHYSIOLOGIQUES

2 types de surdit  : Surdit  de transmission

-> li e   un probl me se situant dans l'oreille moyenne ou externe (*probl me de tympan, d'osselets ou un bouchon de c rumen*)

Surdit  de perception -> li e   un probl me d'oreille interne ou un probl me du nerf VIII (*ce sont des surdit s plus s v res*)



PRINCIPALES PATHOLOGIES

Enfants :

Otitis -> aigu es ou chroniques (*par ex. otite s ro-muqueuse*)

Infections rhino-oro-pharyng es

Surdit s et leur chirurgie (*implantation cochl aire...*)

Pathologies malformatives -> (*kyste du tractus thyro-glosse, arcs branchiaux...*)

Adultes :

Otospongiose -> dystrophie osseuse de l'oreille moyenne bloquant l' trier, ce qui donne une surdit  de transmission

Cholest atome -> pr sence anormale de peau dans la caisse du tympan avec lyse des osselets (*surdit *), du toit du rocher (*risque de m ningite*), de l'oreille interne (*surdit /vertige*)

Perforation tympanique et greffe tympanique (*tympanoplastie*)

Vertiges ORL ou neurologiques -> VVPB : type de vertige le plus fr quent

Otitis -> moins que chez les enfants, plut t des otites externes

Neurinome du VIII -> tumeur b nigne du 8 me nerf cr nien (*vertiges et surdit *)

Acouph nes -> ce sont les oreilles qui sifflent



EXAMEN CLINIQUE

Examen clinique complet : cf fiche urgences/médecine interne, ici spécifique

INTERROGATOIRE

/!\ Pour les enfants plutôt interroger les parents

Type de douleur (*otalgie*) Différencier otodynie -> douleur d'oreille liée à un problème d'oreille vs otalgie réflexe -> douleur d'origine bucco-pharyngée

Écoulement : otorrhée ? otorragie ?

Vertige ++ : toujours chercher une symptomatologie liée à l'oreille pour les problèmes de vertige (*otorrhée, otalgie, acouphènes, plénitude auriculaire...*)

Toujours caractériser un vertige -> un vrai vertige d'origine ORL, c'est la pièce qui tourne autour du patient et pas le patient qui a la « tête qui tourne ». Rechercher un problème d'oreille interne.

EXAMEN PHYSIQUE

difficile chez l'enfant, et les stagiaires 1er cycle ne peuvent généralement pas examiner les enfants

Otologique :

Otoscopie bilatérale et comparative au microscope et spéculum d'oreille -> pavillon (*inflammation, éruption, décollement*) // CAE (*otorrhée, sténose, obstruction*) // tympan (*couleur, transparence, intégrité, reliefs, rétraction*)

Acoumétrie au diapason (*test de Weber et test de Rinne*) et audiométrie

NB : test de Weber : *on fait vibrer un diapason et on le pose sur la tête du patient : s'il entend mieux la vibration du côté où il dit être sourd, c'est une surdité de transmission. S'il entend mieux la vibration du côté sain, c'est une surdité de perception*

Examen vestibulaire (si vertige) -> recherche de nystagmus (*mouvement biphasique des yeux retrouvé dans les vertiges*) // manœuvres de Romberg (*debout pieds joints, on fait fermer les yeux au patient et on voit s'il dévie d'un côté*) et de Fukuda (*pareil en piétinant sur place*) // vidéonystagmoscopie

Examen des paires crâniennes et recherche de syndrome cérébelleux

Rhinologique : spéculum de nez ou nasofibroscope

Cavité buccale : examen des muqueuses, dents, glandes salivaires

Examen pharyngolaryngé : au nasofibroscope, avec visualisation anatomique et fonctionnelle du larynx

Examen cervical : palpation cervicale : ADP, thyroïde, glandes salivaires





EXAMENS COMPLÉMENTAIRES

IRM/scanner : visualisation des lésions mastoïdiennes (*choléstéatomes...*), des neurinomes, des infections

PEA : test auditif objectif, c'est un électroencéphalogramme en réponse à un stimulus auditif répété (2000Hz), pas de réponse si surdité complète

ASSR : sorte de PEA multi-fréquentiel

Audiogramme : test auditif subjectif (*on fait écouter des sons de différents niveaux au patient pour voir s'il entend bien*). On peut tester l'audition en «tonal» (*sons de type iiiiiiiiiiiiiiiii*) ou en vocal (*des mots*)

Otoscopie : examen du tympan

VNG : quantifie le vertige et en précise l'origine (*oreille interne, cérébrale...*)

VNS : examen clinique sous lunettes spéciales pour rechercher un nystagmus
Demandez à aller voir les examens complémentaires, intéressant ++



THÉRAPEUTIQUES

Antibiotiques : en gouttes pour les otites externes, per os pour les otites moyennes et les angines bactériennes

Appareillage d'une surdité avec des prothèses

Lavage de nez au sérum physiologique et aérosolthérapies



CHIRURGIE

Otospongiose : remplacement d'un bout d'étrier par une prothèse (*piston*)

Cholestéatome : abord mastoïdien, exérèse puis reconstruction

Perforation tympanique : réparation du tympan avec le cartilage du tragus

Implant cochléaire : implant directement dans la cochlée, permet aux sourds d'entendre

Chirurgie des enfants : amygdalectomie, adénoïdectomie (exérèse des végétations adénoïdes), tympanoplasties, cholestéatomes, implants cochléaires, malformations cervicales (*kyste du tractus thyroïdienne (KTT), kystes branchiaux*)

